Philippe CURTIL
Ostéopathe D.O.

André METRA
Ostéopathe D.O.

Traité Pratique D'OSTÉOPATHIE VISCÉRALE

3e édition

Nouvelles techniques

ÉDITIONS FRISON-ROCHE

TRAITÉ PRATIQUE D'OSTÉOPATHIE VISCÉRALE

Philippe CURTIL
Ostéopathe D.O.
Membre du Registre des Ostéopathes de France

André METRA
Ostéopathe D.O.
Membre du Registre des Ostéopathes de France

TRAITÉ PRATIQUE D'OSTÉOPATHIE VISCÉRALE

3e édition revue et corrigée

ÉDITIONS FRISON-ROCHE

Chez le même éditeur (extrait du catalogue):

O. AUQUIER – *L'ostéopathie, comment ça marche...*, 3e édition, 2005

L. BUSQUET – *Les chaînes musculaires,* 4 volumes

Ph. CURTIL, G. de COUX – *Traité pratique d'ostéopathie structurelle,* 2e édition, 2002

M. FRERES, M.-B. MAIRLOT – *Maîtres et clés de la posture,* 2e édition, 2002

M. FRERES D.O. – *Méthode rythmique d'harmonisation myotensive,* 1985

L. GUILLARME – *Rééducation thoraco-abdomino-pelvienne par le concept ABDO-MG®,* 2004

F. RICARD, P. THERBAULT – *Les techniques ostéopathiques, chiropractiques américaines, traitement des lombalgies et des sciatiques et leur approche viscérale,* 1992

G. WILLEM – *Manuel de posturologie,* 2e édition, 2004

P. WOODALL D.O. – *Principes et pratique ostéopathiques en gynécologie,* 1983

© Éditions FRISON-ROCHE, 18, rue Dauphine - 75006 Paris 1997, 2002, 2005

La loi du 11 mars 1957 n'autorisant, aux termes des alinéas 2 et 3 de l'article 41, d'une part, que les « copies ou reproductions strictement réservées à l'usage privé du copiste et non destinées à une utilisation collective » et, d'autre part, que les analyses et les courtes citations dans un but d'exemple et d'illustration, « toute représentation ou reproduction intégrale, ou partielle, faite sans le consentement de l'auteur ou de ses ayants droit ou ayants cause, est illicite » (alinéa 1er de l'article 40). Cette représentation ou reproduction, par quelque procédé que ce soit, constituerait donc une contrefaçon sanctionnée par les articles 425 et suivants du Code pénal.

(ISBN 2-87671-256-3 1re édition - 2-87671-405-1 2e édition)

ISBN 3e édition 2-87671-470-1

SOMMAIRE

Préface 1 VII
Préface 2 IX
Avant-propos XI
Introduction XIII

Mise en œuvre des techniques 1
Généralités 2
Les repères palpatoires 4
Points de repères 6
Action des techniques viscérales 8

Description des mouvements 9

Les techniques ostéopathiques 21
La loge viscérale du cou 23
Le cœur et le péricarde 31
La plèvre et les poumons 41
L'estomac 51
Le foie 61
La vésicule biliaire 71
La rate 77
Le duodénum 85
Le pancréas 93
Le jéjunum et l'iléum 101
Le côlon 113
Les reins et surrénales 129
L'uretère et la vessie 145
Le coccyx 155
L'utérus et ses annexes 161
La prostate 187

Conclusion 193
Glossaire 194
Bibliographie 197

« Les Hommes sont devant les idées simples, comme les chauves-souris devant la lumière, ils sont aveugles ». (Aristote)

« Gardez votre esprit plein des images du corps normal, tout le temps, pendant que vous traitez les parties affligées ». (Dr. Still)

« Seuls les tissus savent ». (Rollin E. Becker D.O.)

PRÉFACE 1

L'Ostéopathie est née d'un concept mécaniste, une charpente mobile contenant toutes les gaines des circuits de liquide et leurs vannes ainsi que l'énergie électrique qui régule les fonctions des différentes parties du corps.

Toute dysfonction de cette charpente entraînera une perturbation dans la libre circulation de ces liquides et ces énergies, ayant pour conséquence une détérioration de l'équilibre homéostasique.

Notre siècle a vu naître de nouveaux facteurs pathologiques (nourriture, pollution, stress et abus de médicaments), contribuant à cette détérioration à l'intérieur des organes et des viscères, entraînant des tensions qui vont affecter la charpente : c'est le début de la maladie.

Toutes ces révélations ont contribué à la naissance de l'ostéopathie viscérale.

Cet ouvrage didactique est un support important pour l'étudiant et le praticien ostéopathe ; rassembler ces techniques, qui ont prouvé leur efficacité, constitue un manuel de référence.

Patrick Guillaume Ostéopathe D.O.
Membre du Registre des Ostéopathes de France
Directeur Pédagogique au Collège C.E.T.O.H.M.

PRÉFACE 2

Philippe CURTIL et André METRA sont deux praticiens ostéopathes talentueux, issus d'une formation complète et sérieuse en ostéopathie. Ils sont tous deux Membres du Registre des Ostéopathes de France (R.O.F.).

Chargés de cours dans la sphère viscérale, ils ont eu l'excellente idée de réaliser cet ouvrage clair et précis.

Il va permettre aux praticiens et aux étudiants ostéopathes de trouver un référentiel dans la technique manipulative viscérale, mis à la disposition de leur pratique.

Il est clair que cet ouvrage ne pourra être efficient que dans la mesure où il sera précédé ou suivi par une étude approfondie au plan fondamental viscéral dans le concept ostéopathique.

Tout ostéopathe compétent sait qu'il n'existe pas de recette en ostéopathie et que chaque patient est un cas particulier qu'il faut aborder de façon individuelle.

Ce document, qui se rajoute aux livres déjà existants en ostéopathie viscérale, a le mérite d'être sobre, méthodique, rigoureux, et très facile à consulter.

C'est un guide pratique par excellence; il sera sans nul doute un traité de référence pour tous ceux qui voudront répertorier, classifier, synthétiser et cadrer l'ensemble des techniques viscérales, dans le domaine de l'ostéopathie.

Ce travail original et utile manquait dans notre palette littéraire.

Il fallait le réaliser, c'est fait!

Merci à nos deux confrères.

Raymond SOLANO Ostéopathe D.O.
Président du Registre des Ostéopathes de France

AVANT-PROPOS

Les Auteurs de cet ouvrage sont tous deux enseignants au Collège C.E.T.O.H.M. et praticiens en cabinet.

Conscients des difficultés que rencontrent les étudiants dans leur cursus d'apprentissage, ils ont orienté leur travail vers un Traité Pratique.

Il n'est, en effet, pas question de revenir sur des connaissances d'Embryologie, d'Anatomie, de Physiologie ou encore de Pathologie Médicale, ces disciplines étant considérées comme acquises pour pouvoir aborder la pratique de l'Ostéopathie Viscérale.

Cependant, quelques brefs rappels nécessaires à la compréhension et au bon déroulement des techniques seront définis dans un glossaire élaboré spécialement par les auteurs.

Les techniques viscérales qui vous sont proposées sont le fruit de notre enseignement reçu, mais aussi inspirées par des réflexions et des aménagements personnels qui nous ont été suggérés dans notre pratique quotidienne.

Cet ouvrage n'est pas exhaustif : il existe bien d'autres manœuvres, bien d'autres variantes qui, lorsque l'on possède bien toutes les données de l'Ostéopathie Viscérale, peuvent être imaginées par un praticien avisé.

Ce Traité est à la fois pédagogique et didactique pour les personnes qui l'utiliseront ; il peut être un outil utile dans la pratique ostéopathique, afin de permettre à la sphère viscérale de retrouver son bon fonctionnement, et de redonner à chaque organe son sourire et son aura.

INTRODUCTION

Si l'Ostéopathie Crânienne et Structurelle demande un doigté et un savoir-faire particulier, l'Ostéopathie Viscérale demande également beaucoup de discernement.

Il ne s'agit pas, bien sûr, de séparer telle ou telle pratique ostéopathique, car l'Ostéopathie est une discipline à part entière qui s'inscrit dans l'équipe Médicale.

Le Docteur Andrew-Taylor Still, père de l'Ostéopathie disait : « le fonctionnement de l'Homme est un et indivisible ; quelle que soit la perturbation au niveau d'un organe, il y aura obligatoirement un retentissement sur la globalité de l'organisme ».

Il est courant de dire que les viscères peuvent présenter des troubles réversibles (troubles fonctionnels), ou des troubles irréversibles (troubles organiques), et que l'Ostéopathie s'adresse aux troubles fonctionnels.

Mais en fait, c'est beaucoup plus compliqué que cela, car il existe des états mixtes où troubles fonctionnels et organiques sont mêlés.

Pour nous, Ostéopathes, il s'agit de respecter la règle d'or de l'Ostéopathie : redonner de la mobilité à la structure, en tenant compte de l'environnement Anatomique, Circulatoire, Hormonal et Nerveux, dans un contexte psychologique propre à chaque individu.

Cette notion très importante d'articulation viscérale nous impose une bonne connaissance clinique pour ne pas commettre de mauvais jugements, une bonne connaissance de l'anatomie pour savoir où poser les mains et un bon apprentissage pour savoir ce que l'on doit sentir ou ressentir et de quelle façon on doit agir.

MISE EN ŒUVRE DES TECHNIQUES

GÉNÉRALITÉS

Les différentes techniques décrites dans cet ouvrage nécessitent, pour être menées à bien, un positionnement en « **corps à corps** » de la part du Patient et du Praticien.

C'est la raison pour laquelle nous allons décrire, dans ce chapitre, les principes généraux que nous appliquons pour parvenir à ce but, avec, tout de même, une certaine liberté selon les affinités de chaque praticien.

POSITION DU PATIENT

Le **patient** devra être positionné de façon à être confortable :

- retirer les **lunettes**,
- un **coussin** sous la **nuque**, en décubitus,
- une ou deux **mains à plat sur les cuisses**, en position assise, de façon à ne pas gêner le positionnement du tronc dans l'espace,
  - notamment lorsque se produit un déroulement de fascias à ce niveau,
  - ou, plus simplement, lorsque le Praticien devra faire varier ce paramètre,
- le plus près possible du Praticien pour faciliter le contact en « **corps à corps** ».

POSITION DU PRATICIEN

Elle devra s'adapter à la morphologie et à l'aisance du patient à se mouvoir.

Le **praticien** devra utiliser le **maximum de points d'appui** :

- au moins un **appui contre la table** :
  - hanche contre le bord de la table,
  - assis au bord de la table,
  - un genou sur le bord de la table…
- au moins une zone de **contact avec le Patient**, en dehors des paramètres de palpation :
  - appui du sternum du Praticien contre le dos du Patient, par exemple,
  - hanche du Praticien contre hanche du Patient en décubitus,
  - de façon à **travailler avec son corps**.

Les techniques seront généralement décrites pour un Praticien droitier (que les gauchers veuillent bien nous le pardonner).

CHOIX DE LA TECHNIQUE

Il n'est pas question d'imposer telle ou telle technique, mais nous pensons cependant qu'il est primordial de respecter certaines règles générales :

– nos techniques ne sont nullement superficielles et nous devons être **présents dans les tissus**,

– sans pour cela déclencher une sensibilité trop importante.

Dans la mesure du possible, il sera toujours intéressant de **laisser les tissus s'exprimer** et **s'auto-corriger**, en utilisant trois techniques de choix :

– le déroulement de fascias,

– l'exagération de lésion,

– l'induction.

Les **techniques directes** seront donc à utiliser avec **discernement**, en respectant la règle de la **non-douleur**, tout en étant non superficiel.

Cependant, toute technique directe peut être **combinée** à une technique de déroulement de fascias pour les Praticiens rompus à ce genre de pratique.

PARAMÈTRES DE PALPATION

Le **contact** entre la main du praticien et la zone à traiter devra être **précis**, d'où la nécessité de bien posséder l'anatomie.

Une attention toute particulière devra être accordée au « **crédit de peau** » :

– c'est une façon de prendre contact avec la zone à traiter, de manière à ne pas être obligé de dépasser les possibilités élastiques de la peau et déclencher une douleur, ou un réflexe de défense,

– surtout si la main doit contacter un élément en profondeur, comme le pôle inférieur du rein ou l'apex vésical, par exemple,

– ou encore se déplacer selon un mouvement de grande amplitude.

En règle générale, le Praticien devra :

– **accorder la tension de sa main à celle des tissus** à traiter pour entrer en **communication** avec eux,

– porter son **attention** et son **intention** sur la région concernée.

C'est la raison pour laquelle nous conseillons toujours à nos étudiants de **fermer les yeux** durant le déroulement des tests et des techniques de correction.

Lorsque chacun de ces principes est respecté, le praticien parviendra très rapidement à se créer des « **images mentales** » de la région à traiter : il « verra » les tissus en mouvement s'articuler entre eux, partir dans une direction, puis dans une autre, et sentira à quel moment le système est équilibré pour cesser sa technique de correction.

LES REPÈRES PALPATOIRES

Ces emplacements nous permettent d'orienter notre traitement ostéopathique, mais il faudra tenir compte des variations anatomiques possibles.

LA JONCTION ŒSOPHAGO-CARDIO-TUBÉROSITAIRE

Elle se situe à la hauteur de la 7e articulation chondro-sternale, à 2 cm à gauche de la ligne médiane.

LE PYLORE

Il se situe à 4 ou 5 travers de doigts au-dessus de l'ombilic,

- à gauche de la ligne médiane estomac vide,
- à droite de la ligne médiane et légèrement abaissé estomac plein.

LA VÉSICULE BILIAIRE

Elle se situe à la jonction de la ligne ombilico-médio-claviculaire droite et du rebord costal.

LE SPHINCTER D'ODDI

- Il se situe à l'intersection d'une ligne verticale passant par le milieu de l'arcade crurale droite et d'une ligne horizontale passant à trois travers de doigts du patient au-dessus de l'ombilic,
- mais son contact se fera en dehors du bord externe des grands droits, à 45° en dedans.

L'ANGLE DUODÉNO-JÉJUNAL

- Il se situe à l'intersection d'une ligne verticale passant par le milieu de l'arcade crurale gauche et d'une ligne horizontale passant à trois travers de doigts du patient au-dessus de l'ombilic,
- mais son contact se fera en dehors du bord externe des grands droits, à 45° en dedans,
- il est le symétrique du sphincter d'Oddi, par rapport à la ligne médiane.

LA VALVULE ILÉOCAECALE

- Sa position est variable selon la dimension et la position du cæcum,
- les doigts devront se positionner en dedans du cæcum, sur la ligne ombilic-épine iliaque antéro-supérieure droite, et rechercher la « corde » de la partie terminale de l'iléon.

L'URETÈRE

- Le coude marginal est situé sur la moitié droite ou gauche de la ligne horizontale passant par les deux épines iliaques antéro-supérieures, à l'union du 1/3 externe et des 2/3 internes,
- c'est la perception du battement artériel, approximativement au niveau de la bifurcation des vaisseaux iliaques, qui nous confirmera la bonne position.

L'OVAIRE

Il se situe au milieu de la ligne : bord supérieur de la symphyse pubienne/épine iliaque antéro-supérieure, en dedans du bord interne du psoas (on pourra demander à la patiente de soulever légèrement le talon pour provoquer une contraction de ce muscle), un peu en dessous de ce repère.

LE QUADRILATÈRE CARDIAQUE

- en haut : deuxième espace inter-costal, de part et d'autre du sternum,
- en bas : sixième espace intercostal droit, près du bord sternal,
- cinquième espace intercostal gauche, un peu en dessous et en dedans du mamelon.

GRANDE SCISSURE PULMONAIRE

Cinquième espace intercostal, sur la ligne axillaire, elle suit la sixième côte jusqu'au sternum, et remonte jusqu'à la quatrième dorsale en arrière.

PETITE SCISSURE PULMONAIRE

Cinquième espace intercostal sur la ligne axillaire droite, quatrième cartilage chondro-costal.

L'ORIFICE AORTIQUE

En regard du 4e cartilage costal gauche.

L'ORIFICE PULMONAIRE

En arrière du 3e cartilage costal gauche.

L'ORIFICE AURICULO-VENTRICULAIRE

Sur une ligne oblique depuis le 3e cartilage costal gauche jusqu'au 6e cartilage costal droit ; les moitiés : inférieure droite correspondant à l'orifice tricuspidien, supérieure gauche à l'orifice mitral.

Points de repères

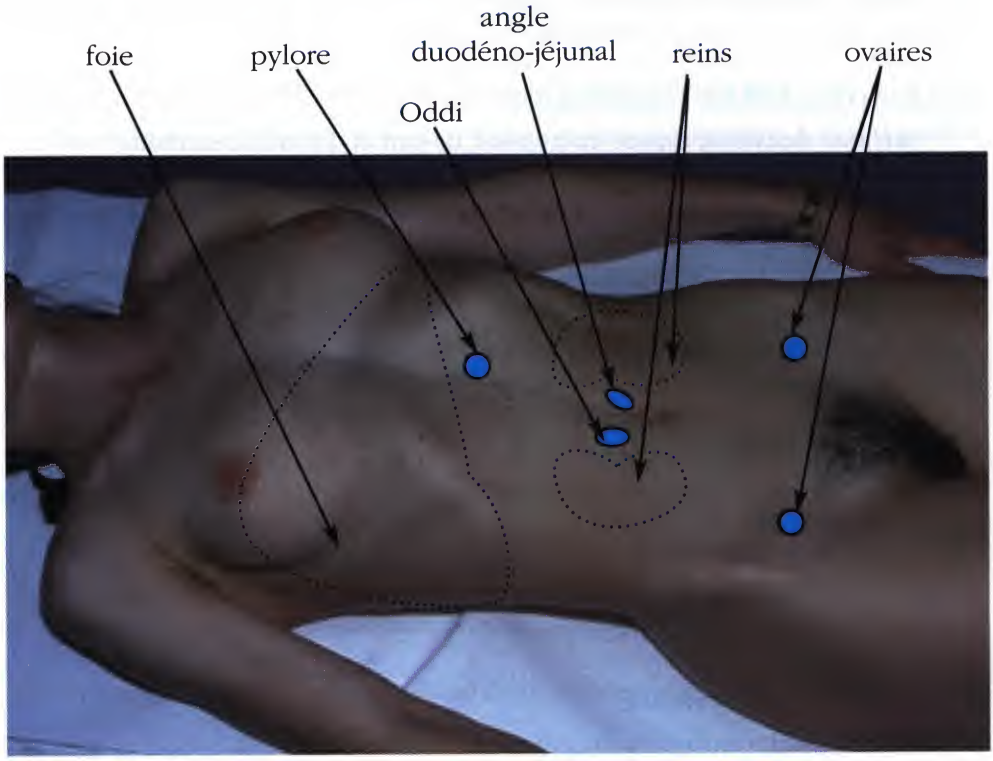

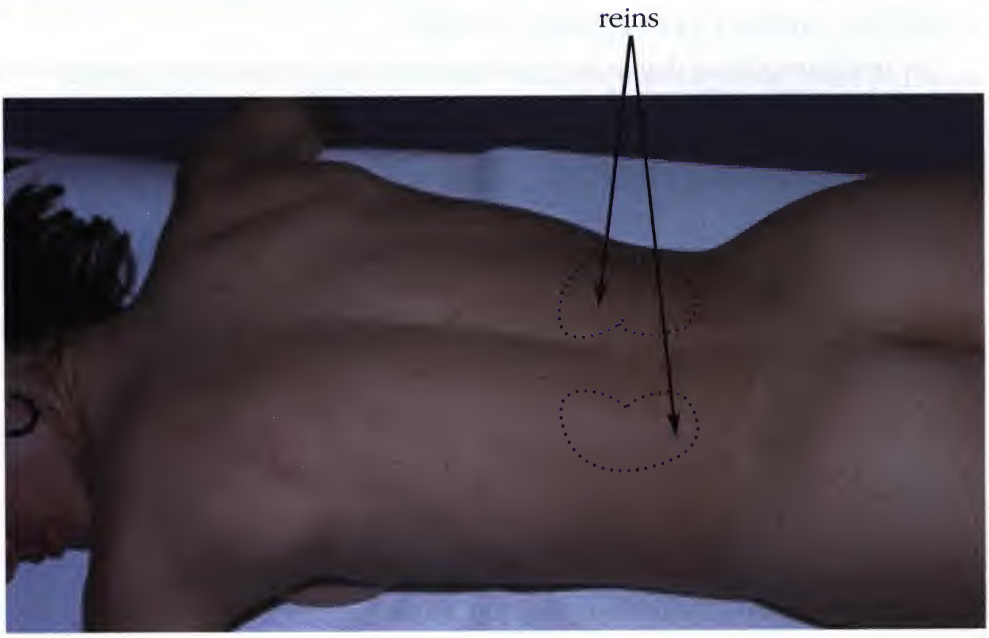

Points de repères

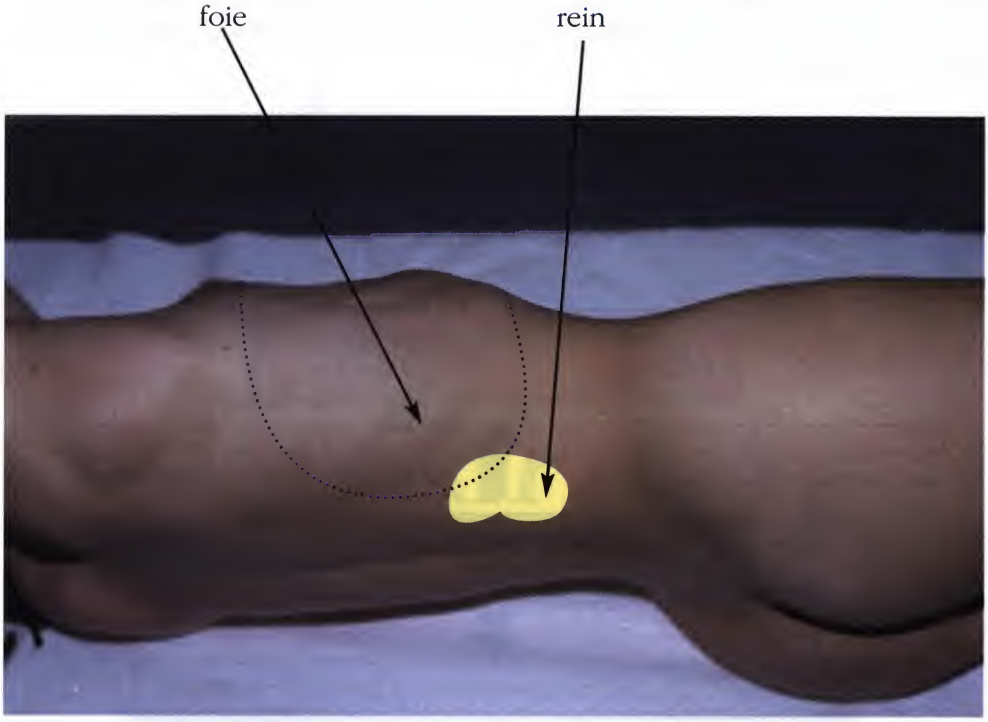

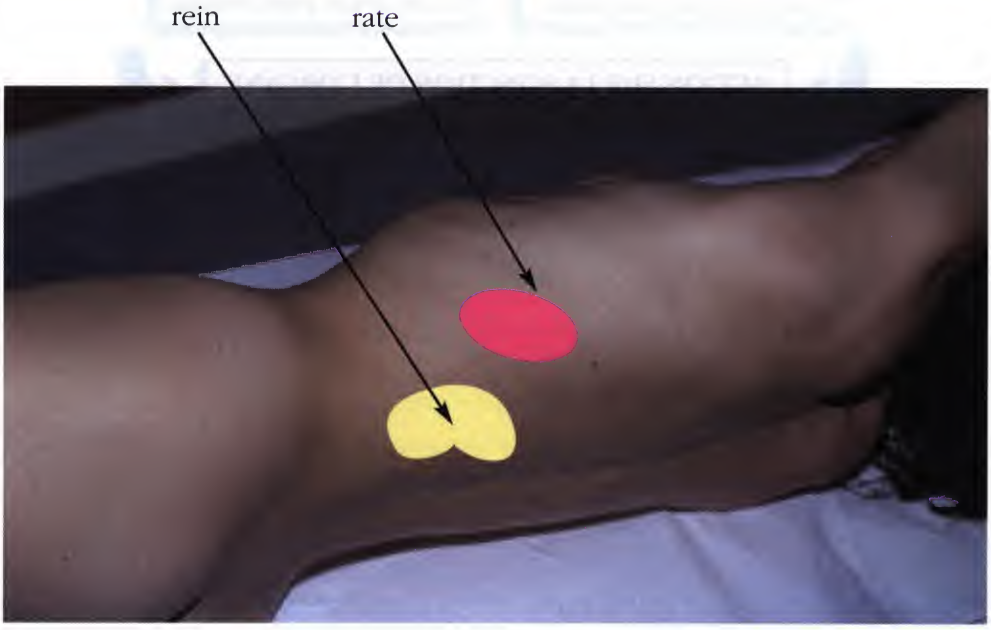

Action des techniques viscérales

Pour qu'une fonction puisse s'accomplir correctement, il faut une vascularisation et une innervation satisfaisante, un environnement anatomique, musculo-squelettique, biomécanique et hormonal satisfaisant, dans un contexte psychologique propre à chaque individu.

Nous rejoignons et appliquons ainsi un des principes fondamentaux de l'Ostéopathie tel que son fondateur Andrew Taylor Still (1828-1917) nous l'a transmis : « **la règle d'Or de l'artère et du nerf** ».

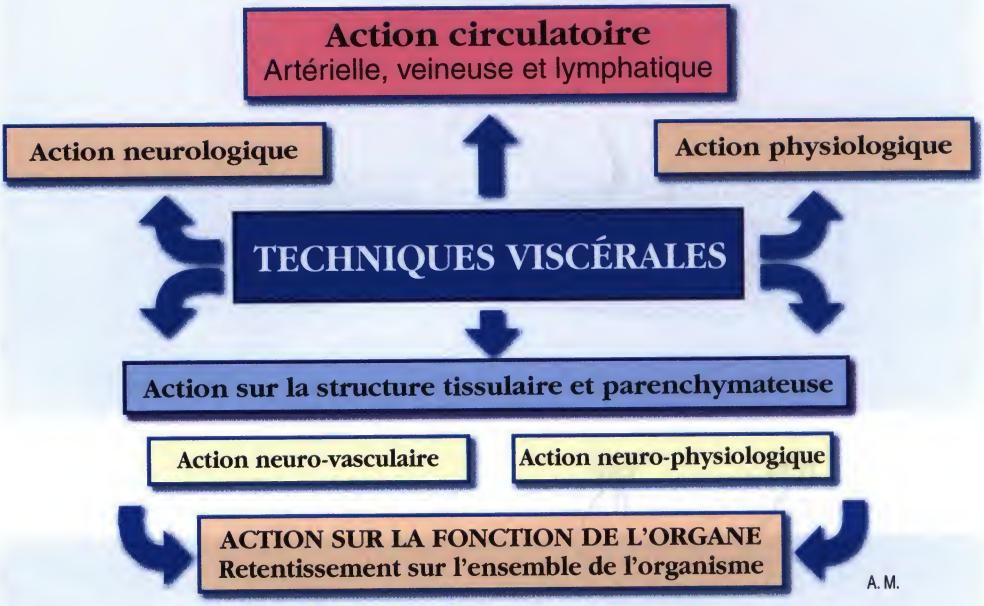

DESCRIPTION DES MOUVEMENTS

MOBILITÉ ET MOTILITÉ DU CŒUR

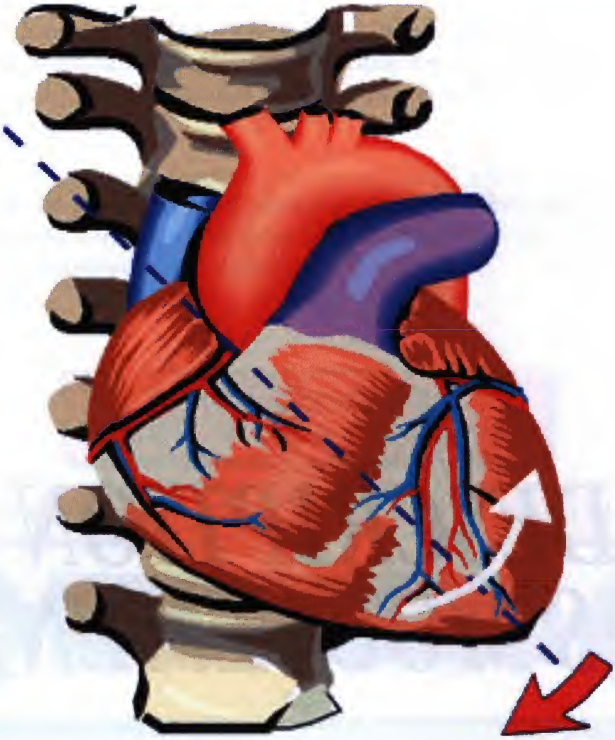

MOBILITÉ SUR PHASE INSPIRATOIRE DIAPHRAGMATIQUE :

LE CŒUR DESCEND, SE VERTICALISE AVEC LÉGÈRE ROTATION HORAIRE

MOTILITÉ :

EN INSPIR, LA POINTE S'ÉCARTE DE L'AXE MÉDIAN AVEC ROTATION ANTI-HORAIRE

MOTILITÉ :

PHÉNOMÈNE DE ROUE DENTÉE ENTRE OREILLETTES ET VENTRICULES

Mobilité et motilité des poumons

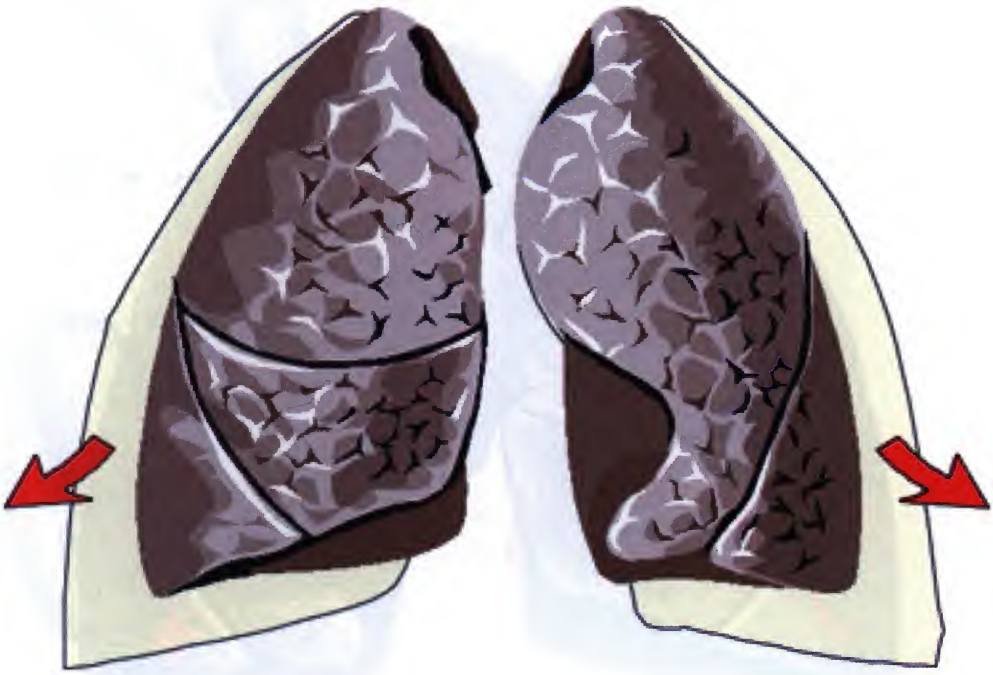

EN INSPIRATION DIAPHRAGMATIQUE :
EXPANSION ET ROTATION EXTERNE

EN INSPIR :
ROTATION EXTERNE

Motilité des poumons

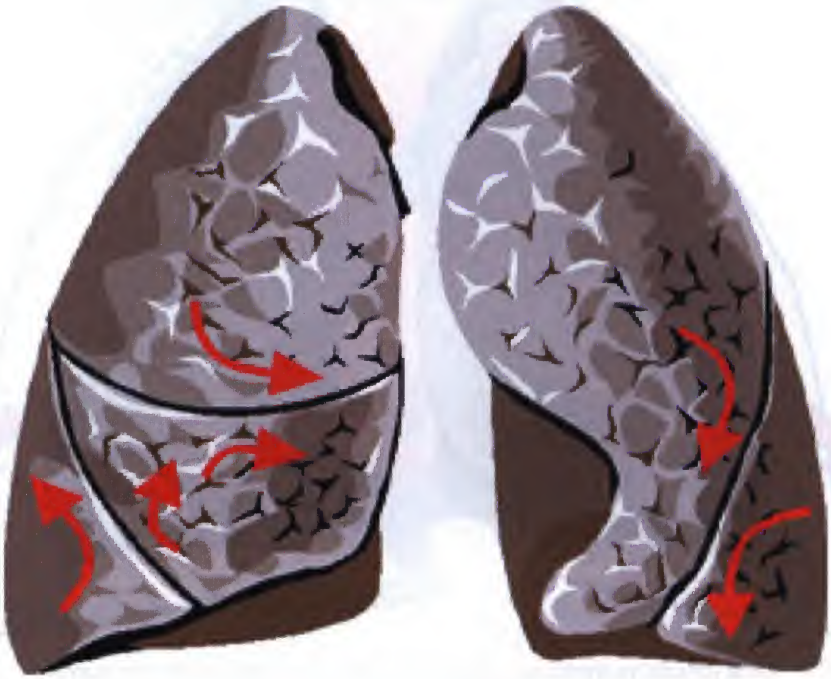

SYSTÈME DE ROUES DENTÉES

MOBILITÉ ET MOTILITÉ DE L'ESTOMAC

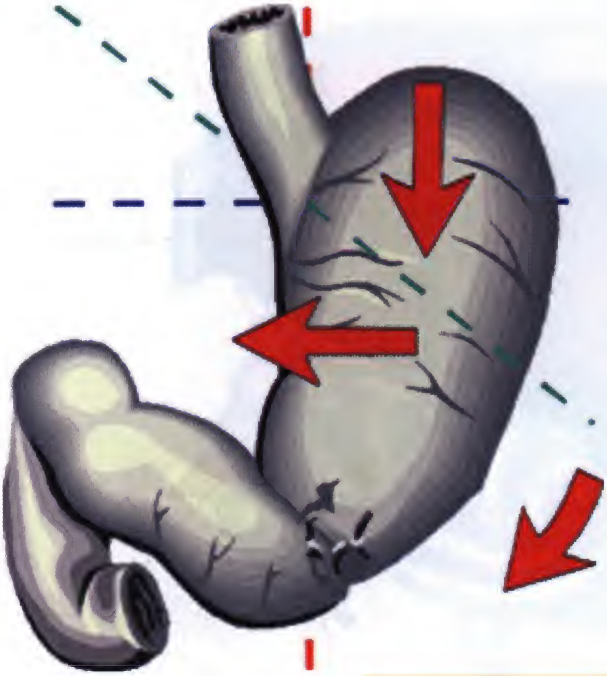

MOBILITÉ :

AU COURS D'UNE PHASE INSPIRATOIRE DIAPHRAGMATIQUE

MOTILITÉ :

MÊME MOUVEMENT EN EXPIR

..... **AXE TRANSVERSAL, PLAN SAGITTAL :**
la partie supérieure se dirige en avant et en bas.

- - - - - - - - - - **AXE VERTICAL, PLAN HORIZONTAL :**
la partie externe se dirige en avant et à droite.

- - - - - - - - - - **AXE ANTÉRO-POSTÉRIEUR, PLAN TRANSVERSAL :**
la partie externe se dirige vers le bas.

MOBILITÉ ET MOTILITÉ DU FOIE

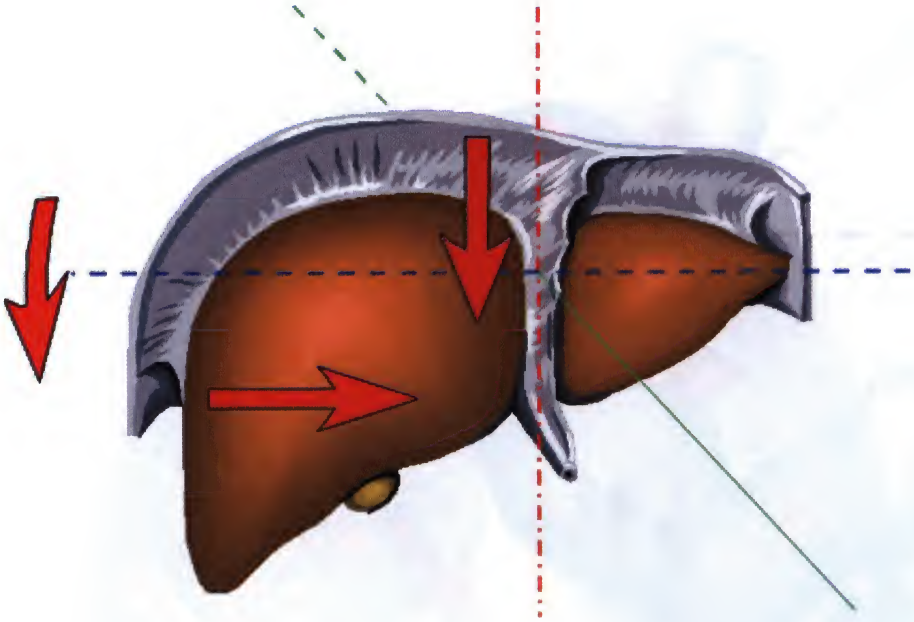

MOBILITÉ :

AU COURS D'UNE PHASE INSPIRATOIRE DIAPHRAGMATIQUE

MOTILITÉ :

MÊME MOUVEMENT EN EXPIR

AXE TRANSVERSAL, PLAN SAGITTAL :
le bord antérieur se dirige en avant et en bas.

AXE VERTICAL, PLAN HORIZONTAL :
la portion droite se dirige en avant et à gauche.

AXE ANTÉRO-POSTÉRIEUR, PLAN TRANSVERSAL :
la partie droite se dirige vers le bas.

Motilité de l'intestin grêle et du côlon

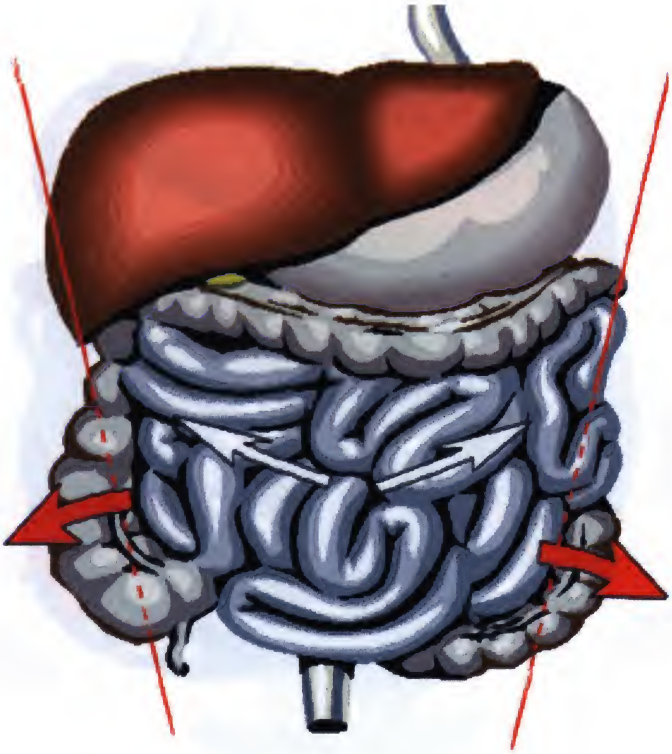

INTESTIN GRÊLE EN INSPIR :

LES ANSES HORIZONTALES ET VERTICALES S'ÉCARTENT DE L'AXE MÉDIAN

CÔLONS EN INSPIR :

ROTATION EXTERNE AUTOUR D'UN AXE LONGITUDINAL

Motilité du cadre colique et du mésentère

MOTILITÉ DU MÉSENTÈRE :
ANTI-HORAIRE EN INSPIR

MOTILITÉ DU CADRE COLIQUE :
ANTI-HORAIRE EN INSPIR

MOBILITÉ ET MOTILITÉ DES REINS

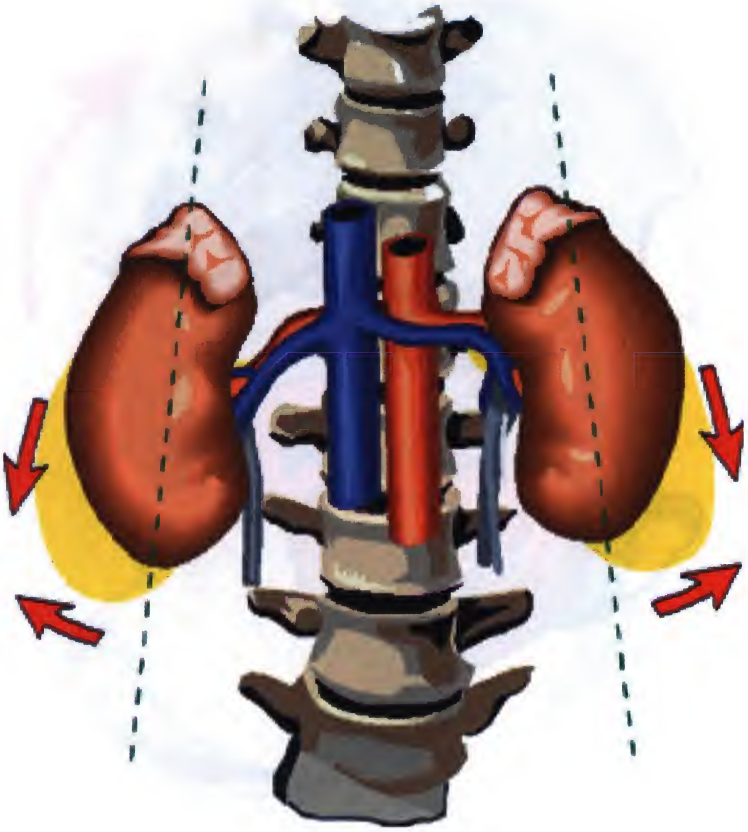

MOBILITÉ EN INSPIRATION DIAPHRAGMATIQUE :

DESCENTE ET LATÉRALISATION DU PÔLE INFÉRIEUR AVEC BASCULE ANTÉRIEURE DU PÔLE SUPÉRIEUR

MOTILITÉ EN INSPIR :

LATÉRALISATION DU PÔLE INFÉRIEUR ET DESCENTE DU REIN

MOTILITÉ DE LA VESSIE

MOTILITÉ EN INSPIR :

LA VESSIE BASCULE EN AVANT

Motilité de l'utérus

MOTILITÉ EN INSPIR :
L'UTÉRUS BASCULE EN AVANT

Motilité du couple utérus-vessie

MOTILITÉ EN INSPIR :
MOUVEMENT DE ROUES DENTÉES

LES TECHNIQUES OSTÉOPATHIQUES

LA LOGE VISCÉRALE DU COU

Correspondances vertébrales pour la loge viscérale du cou

MÉTAMÉRIQUES

C0-C1-C2
C4-C5-C6

MÉCANIQUES

rachis cervical
C7-D1-1res côtes
clavicules

À DISTANCE

nerfs phréniques et pneumogastriques

TECHNIQUE POUR LA LOGE VISCÉRALE DU COU

- **BUT DE LA TECHNIQUE :**
  relâcher les tensions fasciales de la loge viscérale du cou ;
- **CHOIX DE LA TECHNIQUE :**
  technique directe ;
- **POSITION DU PATIENT :**
  en décubitus, jambes allongées ;
- **POSITION DU PRATICIEN :**
  assis à la tête du patient ;
- **PARAMÈTRES DE PALPATION :**
  le praticien positionne ses avant-bras à 90° par rapport au rachis cervical,
  paume des mains dirigées vers le bas,
  contacte délicatement, avec la pulpe des doigts, la partie inféro-latérale de la gaine viscérale, en arrière des sterno-cleido-mastoïdiens ;
- **DÉROULEMENT DE LA TECHNIQUE :**
  le praticien demande au patient de décoller légèrement la tête de la table, durant 2 à 3 secondes, en maintenant le contact avec les tissus,
  puis de reposer la tête et apprécie le relâchement des tissus.

TECHNIQUE POUR LA LOGE VISCÉRALE DU COU

- **BUT DE LA TECHNIQUE :**
  relâcher les tensions fasciales de la loge viscérale du cou ;
- **CHOIX DE LA TECHNIQUE :**
  technique de déroulement de fascias ;
- **POSITION DU PATIENT :**
  en décubitus, jambes allongées ;
- **POSITION DU PRATICIEN :**
  assis à la tête du patient ;
- **PARAMÈTRES DE PALPATION :**
  le praticien place la paume de ses mains sur les faces latérales du cou ;
- **DÉROULEMENT DE LA TECHNIQUE :**
  le praticien suit le déroulement des tissus jusqu'à leur équilibration.

TECHNIQUE POUR LA LOGE VISCÉRALE DU COU

- **BUT DE LA TECHNIQUE :**
  relâcher les tensions fasciales de la loge viscérale du cou ;
- **CHOIX DE LA TECHNIQUE :**
  technique directe ;
- **POSITION DU PATIENT :**
  en décubitus, jambes allongées ;
- **POSITION DU PRATICIEN :**
  debout à la tête du patient ;
- **PARAMÈTRES DE PALPATION :**
  le praticien contacte délicatement et en profondeur, à l'aide de la pulpe de ses doigts, la gaine viscérale, entre le cartilage thyroïde et le sterno-cleido-mastoïdien, les pouces se rejoignent pour stabiliser la prise ;
- **DÉROULEMENT DE LA TECHNIQUE :**
  le praticien apprécie le degré de liberté de mouvement dans tous les paramètres de direction, puis positionne la loge en direction de l'amplitude la plus restreinte, et demande au patient de déglutir.

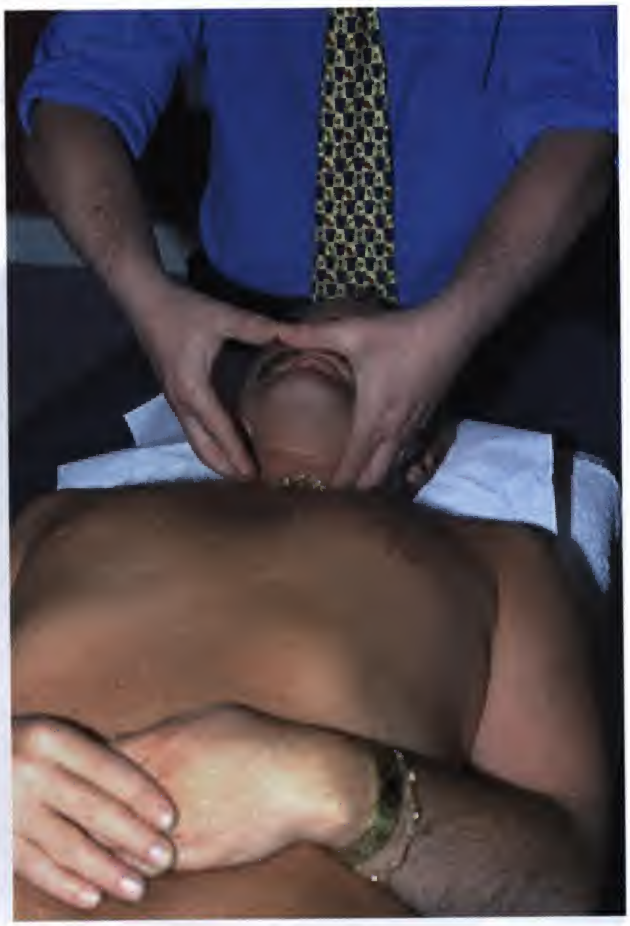

TECHNIQUE POUR L'OS HYOÏDE

✓ **BUT DE LA TECHNIQUE :**
harmoniser l'équilibre thoraco-cervico-mandibulo-crânien ;

✓ **CHOIX DE LA TECHNIQUE :**
technique directe ;

✓ **POSITION DU PATIENT :**
en décubitus, jambes allongées ;

✓ **POSITION DU PRATICIEN :**
debout à droite du patient, à hauteur de son épaule ;

✓ **PARAMÈTRES DE PALPATION :**
le praticien, à l'aide de sa main droite, saisit délicatement l'os hyoïde, en pince polyci-indexielle,
la paume de sa main gauche contacte le frontal ;

✓ **DÉROULEMENT DE LA TECHNIQUE :**
la main gauche du praticien sert de point fixe,
à l'aide de sa main droite, il soulève l'os hyoïde et le mobilise dans les différents paramètres de liberté,
et corrige la restriction de mobilité.



TECHNIQUE D'ÉQUILIBRATION OS HYOÏDE/CARTILAGE THYROÏDE

- **BUT DE LA TECHNIQUE :**
  équilibrer les tensions sur l'axe central viscéral du cou ;
- **CHOIX DE LA TECHNIQUE :**
  technique de déroulement de fascias ;
- **POSITION DU PATIENT :**
  en décubitus, jambes allongées ;
- **POSITION DU PRATICIEN :**
  debout à la droite du patient, à la hauteur de son épaule ;
- **PARAMÈTRES DE PALPATION :**
  le praticien saisit délicatement, à l'aide de sa main droite, en pince polyci-indexielle, le cartilage thyroïde,
  à l'aide de sa main gauche, il saisit, de la même façon, l'os hyoïde ;
- **DÉROULEMENT DE LA TECHNIQUE :**
  le praticien soulève et met en tension cartilage thyroïde et os hyoïde, et suit le déroulement de l'un par rapport à l'autre.

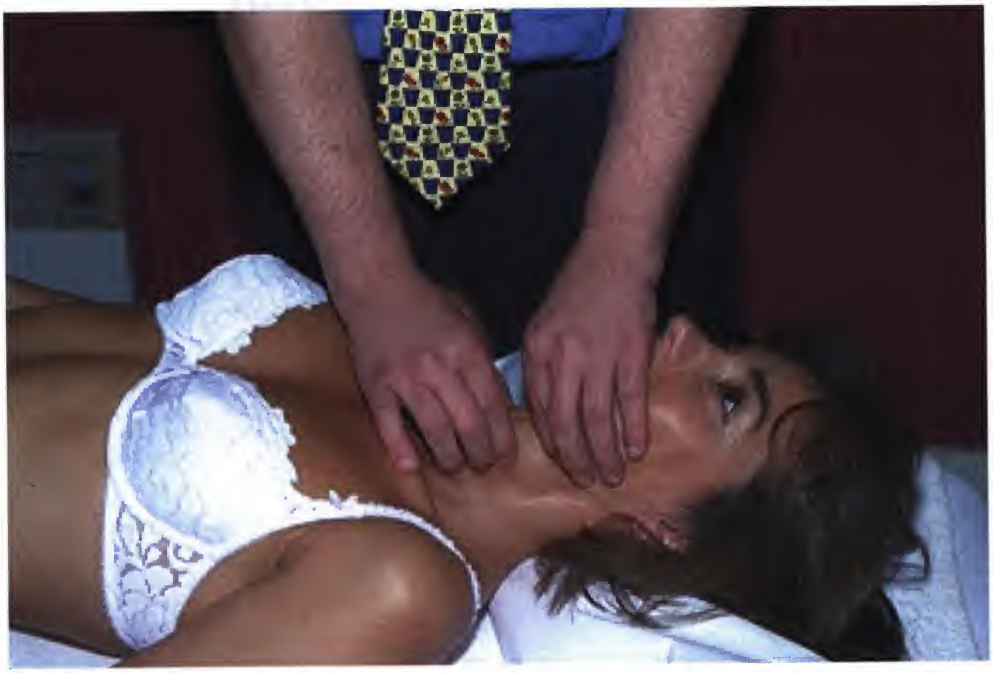

LE CŒUR ET LE PÉRICARDE

Correspondances vertébrales pour le cœur

MÉTAMÉRIQUES

C0-C1-C2
C7-D1
D3-D4

MÉCANIQUES

3e côte gauche

À DISTANCE

C3-C4-C5 (nerf phrénique)
nerfs pneumogastriques

TECHNIQUE POUR LE CŒUR

- **BUT DE LA TECHNIQUE :**
  équilibrer le médiastin antérieur ;

- **TYPE DE TECHNIQUE :**
  technique de stacking, en exagération de lésion ;

- **POSITION DU PATIENT :**
  en décubitus, mains reposant sur l'abdomen, jambes en crochet ;

- **POSITION DU PRATICIEN :**
  debout à la droite du patient ;

- **PARAMÈTRES DE PALPATION :**
  le praticien prend contact avec le sternum à l'aide de sa main droite, sa main gauche venant renforcer sa main droite ;

- **DÉROULEMENT DE LA TECHNIQUE :**
  le praticien se laisse doucement « tomber » sur le sternum, bras tendu, pour effectuer la mise en tension ;
  il teste la mobilité du médiastin antérieur selon les paramètres suivants :
  - pression-décompression,
  - céphalique-caudal,
  - latéral-médian,
  - bascule avant-arrière,
  - inclinaison latérale droite-gauche,
  - rotation interne-externe ;

  effectue un stacking en exagération de lésion ;
  relâche brusquement sa mise en tension sur une phase inspiratoire, lorsqu'il ressent la libération des tissus.

TECHNIQUE POUR LE CŒUR

✓ **BUT DE LA TECHNIQUE :**
correction de la mobilité du péricarde ;

✓ **TYPE DE TECHNIQUE :**
technique en exagération de lésion et déroulement de fascias ;

✓ **POSITION DU PATIENT :**
en décubitus, mains reposant sur l'abdomen, jambes en crochet ;

✓ **POSITION DU PRATICIEN :**
debout à la droite du patient ;

✓ **PARAMÈTRES DE PALPATION :**
le praticien, par ses mains superposées, se place au niveau du quadrilatère cardiaque, le majeur dans l'axe du cœur ;

✓ **DÉROULEMENT DE LA TECHNIQUE :**
le praticien teste les mouvements de mobilité ou de restriction,
il accompagne les tissus vers la direction de plus grande amplitude (direction lésionnelle), il analyse les sensations de déroulement des éléments fibreux du sac péricardique jusqu'au « Still Point », suivies d'une sensation de relâchement qui se caractérise :
– soit par une grande inspiration thoracique,
– soit par la perception des battements cardiaques,
puis il relâche brusquement son contact avec les tissus sur une phase inspiratoire.



TECHNIQUE POUR LE CŒUR

✓ **BUT DE LA TECHNIQUE :**
favoriser la circulation hémo-dynamique du cœur ;

✓ **TYPE DE TECHNIQUE :**
technique directe ;

✓ **POSITION DU PATIENT :**
en décubitus, mains reposant sur l'abdomen, jambes en crochet ;

✓ **POSITION DU PRATICIEN :**
debout, décalé à droite à la tête du patient ;

✓ **PARAMÈTRES DE PALPATION :**
le praticien par la paume ses mains croisées se place au niveau du quadrilatère cardiaque :
– au centre de la ligne artio-ventriculaire tendue du 3e cartilage sterno-costal gauche,
– au 6e cartilage sterno-costal droit ;

✓ **DÉROULEMENT DE LA TECHNIQUE :**
les mains agissent en synergie et vont progressivement exercer une traction dans l'axe de la ligne de la ligne artio-ventriculaire pendant l'expiration qui sera maintenue pendant l'inspiration.

***Variante** : le praticien pourra faire un point fixe avec une main et agir avec l'autre.*

TECHNIQUE POUR LE CŒUR

✓ **BUT DE LA TECHNIQUE :**
harmoniser l'équilibre entre atriums et ventricules ;

✓ **TYPE DE TECHNIQUE :**
déroulement de fascias ;

✓ **POSITION DU PATIENT :**
en décubitus, tête et jambes reposant sous un coussin ;

✓ **POSITION DU PRATICIEN :**
debout décalé à droite à la tête du patient ;

✓ **PARAMÈTRES DE PALPATION :**
le praticien par la paume ses mains croisées se place au niveau du quadrilatère cardiaque de part et d'autre la ligne artio-ventriculaire tendue du 3e cartilage sterno-costal gauche au 6e cartilage sterno-costal droit ;

✓ **DÉROULEMENT DE LA TECHNIQUE :**
le praticien par ses bras tendus réalise sa mise en tension et son accord palpatoire, il laisse dérouler les tissus sous ses mains jusqu'à une sensation de relâchement, d'une meilleure perception des battements cardiaques et d'un phénomène de roue dentée.

TECHNIQUE POUR LE CŒUR

- **BUT DE LA TECHNIQUE :**
  équilibrer le péricarde ;
- **TYPE DE TECHNIQUE :**
  technique d'induction ;
- **POSITION DU PATIENT :**
  en décubitus, tête reposant sous un coussin, jambes tendues ;
- **POSITION DU PRATICIEN :**
  debout à la tête du patient ;
- **PARAMÈTRES DE PALPATION :**
  le praticien, bras gauche dans l'axe du corps du patient, contacte l'occiput à l'aide de sa main gauche, pulpe des doigts le plus près possible du trou occipital,
  prend contact, à l'aide de la paume de sa main droite, avec le quadrilatère cardiaque ;
- **DÉROULEMENT DE LA TECHNIQUE :**
  le praticien se laisse doucement « tomber » sur la zone péricardique, bras tendu, afin d'effectuer la mise en tension,
  tracte céphaliquement l'occiput,
  fixe l'occiput et laisse se dérouler le péricarde,
  ou bien fixe la zone du péricarde et laisse l'occiput se dérouler,
  le praticien relâchera toujours sa mise en tension sur une phase inspiratoire.

TECHNIQUE POUR LE CŒUR

✓ **BUT DE LA TECHNIQUE :**
harmoniser l'équilibre entre le médiastin vasculaire et les correspondances vertébro-organique ;

✓ **TYPE DE TECHNIQUE :**
déroulement de fascias ;

✓ **POSITION DU PATIENT :**
en décubitus, jambes reposant sous un coussin ;

✓ **POSITION DU PRATICIEN :**
assis à la tête du patient ;

✓ **PARAMÈTRES DE PALPATION :**
le praticien, place sa main gauche au niveau de la zone dorsale haute et sa main droite au niveau du quadrilatère cardiaque ;

✓ **DÉROULEMENT DE LA TECHNIQUE :**
le praticien par ses bras tendus réalise sa mise en tension et son accord palpatoire entre ses mains, il laisse se dérouler les tissus sous ses mains jusqu'à une sensation de relâchement, d'une meilleure perception des battements cardiaques au niveau de sa main droite.

***Variante** : le praticien pourra faire un point fixe avec une main et agir avec l'autre.*



TECHNIQUE POUR LE CŒUR

- **BUT DE LA TECHNIQUE :**
  équilibrer les tensions du péricarde ;
- **TYPE DE TECHNIQUE :**
  technique de déroulement de fascias ;
- **POSITION DU PATIENT :**
  en décubitus, mains reposant sur l'abdomen, jambes en crochet ;
- **POSITION DU PRATICIEN :**
  debout à gauche du patient ;
- **PARAMÈTRES DE PALPATION :**
  le praticien place la paume de ses mains superposées au niveau du quadrilatère cardiaque, dans l'axe du cœur,
  il se laisse doucement « tomber » sur le sternum, bras tendus, pour effectuer la mise en tension ;
- **DÉROULEMENT DE LA TECHNIQUE :**
  le praticien laisse les tissus se dérouler en les accompagnant,
  puis relâche brusquement sa mise en tension sur une phase inspiratoire.

LA PLÈVRE ET LES POUMONS

Correspondances vertébrales pour les poumons

MÉTAMÉRIQUES

D3-D4-D5

MÉCANIQUES

toutes les vertèbres dorsales et les côtes
diaphragme

À DISTANCE

C3-C4-C5 (nerf phrénique)
nerfs pneumogastriques

TECHNIQUE POUR LE POUMON

✓ **BUT DE LA TECHNIQUE :**
redonner de la mobilité au lobe pulmonaire présentant des adhérences pleurales suite à des séquelles d'états infectieux ;

✓ **TYPE DE TECHNIQUE :**
technique en exagération de lésion ;

✓ **POSITION DU PATIENT :**
dans l'exemple d'un lobe pulmonaire droit,
assis en bord de table, jambes pendantes,
main droite sur son épaule gauche, main gauche à plat sur sa cuisse gauche ;

✓ **POSITION DU PRATICIEN :**
à califourchon sur la table, à la gauche du patient,
son sternum contre l'épaule et le bras gauche du patient,
entoure le thorax du patient à l'aide de ses bras ;

✓ **PARAMÈTRES DE PALPATION :**
le praticien enserre le cylindre pulmonaire droit à l'aide de ses deux mains et met en place son accord palpatoire et sa mise en tension ;

✓ **DÉROULEMENT DE LA TECHNIQUE :**
le praticien teste les mouvements d'inspiration et d'expiration,
induit une direction de mouvement vers la lésion et demande une apnée correspondante,
puis induit une direction de mouvement inverse lorsqu'il sent que les tissus veulent revenir au point de départ.

TECHNIQUE POUR LE POUMON

✓ **BUT DE LA TECHNIQUE :**
redonner de la motilité au lobe pulmonaire présentant des adhérences pleurales suite à des séquelles d'états infectieux ;

✓ **TYPE DE TECHNIQUE :**
technique en exagération de lésion d'un lobe par rapport à l'autre ;

✓ **POSITION DU PATIENT :**
en décubitus, jambes allongées ;

✓ **POSITION DU PRATICIEN :**
assis, du côté à traiter ;

✓ **PARAMÈTRES DE PALPATION :**
le praticien prend contact avec deux lobes contigus, à l'aide de ses deux mains parallèles, séparées par une scissure,
met les tissus en tension en passant la barrière des côtes ;

✓ **DÉROULEMENT DE LA TECHNIQUE :**
le praticien teste la motilité des deux lobes,
il fixe l'un d'entre eux pendant qu'il entraîne l'autre dans la lésion,
laisse revenir les tissus dans leur position initiale et les entraîne dans une direction inverse,
puis équilibre les mouvements,
ensuite, il reprend la technique en inversant les paramètres.

***Variante** : patient en décubitus latéral opposé à la zone à traiter.*

TECHNIQUE PLEURO-PÉRICARDIQUE

✓ **BUT DE LA TECHNIQUE :**
restituer la mobilité du système pleuro-péricardique et pleuro-pulmonaire ;

✓ **TYPE DE TECHNIQUE :**
technique de déroulement de fascias ;

✓ **POSITION DU PATIENT :**
en décubitus latéral, près du bord postérieur de la table,
membres inférieurs en flexion et bras repliés en avant,
un coussin sous la cambrure cervicale et lombaire pour aligner le rachis ;

✓ **POSITION DU PRATICIEN :**
debout derrière,
thorax en contact avec l'hémi-thorax du patient ;

✓ **PARAMÈTRES DE PALPATION :**
la paume de la main droite du praticien contacte le bord inféro-latéral de l'hémi-diaphragme thoraco-abdominal,
la paume de sa main gauche contrôle l'hémi-diaphragme cervico-thoracique au niveau du dôme pleural ;

✓ **DÉROULEMENT DE LA TECHNIQUE :**
les mains compactent l'hémi-thorax,
apprécient la qualité de pneumatisation de façon à évaluer les restrictions de mobilité,
et accompagnent le déroulement des tissus,
puis relâchent la mise en tension sur une phase inspiratoire.

TECHNIQUE POUR LE DÔME PLEURAL

✓ **BUT DE LA TECHNIQUE :**
restituer la mobilité de l'appareil suspenseur du dôme pleural et libérer les tensions de l'aponévrose cervicale moyenne ;

✓ **TYPE DE TECHNIQUE :**
technique directe d'étirement pour un dôme pleural droit ;

✓ **POSITION DU PATIENT :**
assis au bord de la table, jambes pendantes ;

✓ **POSITION DU PRATICIEN :**
debout derrière le patient, engage son genou gauche sous l'aisselle gauche du patient ;

✓ **PARAMÈTRES DE PALPATION :**
la main droite du praticien empaume le diaphragme cervico-thoracique droit, l'index positionné sur la clavicule permettra une action sélective sur l'aponévrose cervicale moyenne,
le coude gauche repose sur l'épaule gauche du patient, bras et main contactant l'apex crânien ;

✓ **DÉROULEMENT DE LA TECHNIQUE :**
à l'aide de sa main gauche, le praticien entraîne une latéroflexion et une rotation de la tête à gauche,
à l'aide de sa main droite, au cours d'une phase expiratoire, il majore la traction,
et maintient celle-ci pendant la phase inspiratoire.

***Remarque** : l'étirement des tissus sera doux et progressif et une technique fasciale pourra être réalisée.*

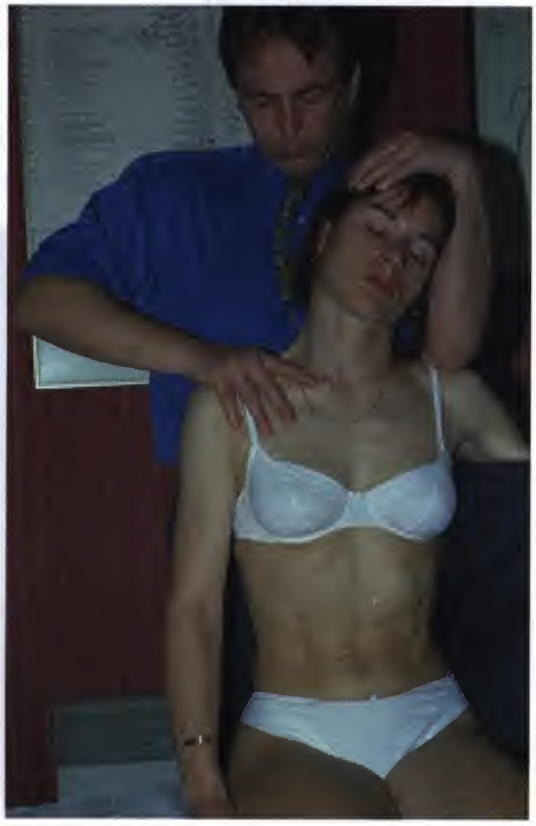

TECHNIQUE POUR LE DÔME PLEURAL

✓ **BUT DE LA TECHNIQUE :**
libérer les tensions de l'appareil suspenseur du dôme pleural ;

✓ **TYPE DE TECHNIQUE :**
technique directe ;

✓ **POSITION DU PATIENT :**
en décubitus, jambes allongées ;

✓ **POSITION DU PRATICIEN :**
assis, à la tête du patient ;

✓ **PARAMÈTRES DE PALPATION :**
le pouce de la main droite du praticien vient contacter l'appareil suspenseur du dôme pleural,
la paume de sa main gauche contacte l'apex crânien ;

✓ **DÉROULEMENT DE LA TECHNIQUE :**
le praticien incline la tête du patient à gauche pour prendre contact, à l'aide de son pouce, avec l'appareil suspenseur, en profondeur,
puis il entraîne la tête du patient en légère inclinaison droite-rotation gauche,
et maintient sa mise en tension jusqu'au relâchement des tissus.

TECHNIQUE POUR LE DÔME PLEURAL

✓ **BUT DE LA TECHNIQUE :**
libérer les tensions de l'appareil suspenseur du dôme pleural ;

✓ **TYPE DE TECHNIQUE :**
technique d'inhibition bilatérale ;

✓ **POSITION DU PATIENT :**
assis au bord de la table, jambes pendantes ;

✓ **POSITION DU PRATICIEN :**
debout, face au patient ;

✓ **PARAMÈTRES DE PALPATION :**
à l'aide de ses pouces le praticien contacte l'appareil suspenseur du dôme pleural de chaque côté,
le patient laisse reposer ses avant-bras sur ceux du praticien ;

✓ **DÉROULEMENT DE LA TECHNIQUE :**
à l'aide de ses pouces, le praticien gagne en profondeur à chaque phase expiratoire, et maintient la tension lors des phases inspiratoires,
jusqu'au relâchement des tissus.

Remarque *: le contact avec les tissus sera doux et progressif.*

TECHNIQUE POUR LA PLÈVRE PARIÉTALE

✓ **BUT DE LA TECHNIQUE :**
étirer la plèvre pariétale ;

✓ **TYPE DE TECHNIQUE :**
technique directe ;

✓ **POSITION DU PATIENT :**
en décubitus latéral, près du bord postérieur de la table,
bras supérieur au-dessus de sa tête,
bras inférieur replié en avant,
membres inférieurs fléchis,
un coussin sous la tête,
un coussin sous la partie inférieure de l'hémi-thorax gauche pour majorer l'action ;

✓ **POSITION DU PRATICIEN :**
debout derrière ;

✓ **PARAMÈTRES DE PALPATION :**
le praticien croise ses bras de telle sorte que :
la paume de sa main gauche soit en contact avec le bord inféro-latéral de l'hémi-diaphragme thoraco-abdominal,
et que sa main droite contrôle le membre supérieur ;

✓ **DÉROULEMENT DE LA TECHNIQUE :**
lors de la phase expiratoire diaphragmatique, le praticien éloigne ses mains l'une de l'autre pour majorer l'étirement,
et maintient cette position pendant la phase inspiratoire,
le praticien relâchera sa mise en tension sur une phase inspiratoire.

TECHNIQUE POUR LE MÉDIASTIN

- **BUT DE LA TECHNIQUE :**
  relâcher les tensions du médiastin et de la cavité thoracique ;
- **TYPE DE TECHNIQUE :**
  technique de déroulement de fascias ;
- **POSITION DU PATIENT :**
  en décubitus, jambes allongées ;
- **POSITION DU PRATICIEN :**
  assis à la tête, un peu à la droite du patient ;
- **PARAMÈTRES DE PALPATION :**
  paume de la main gauche en contact avec la région dorsale moyenne, bras gauche dans l'axe du rachis, tête du patient reposant sur l'avant-bras du praticien, paume de la main droite en contact avec la région sternale ;
- **DÉROULEMENT DE LA TECHNIQUE :**
  le praticien suit le déroulement des tissus jusqu'à leur relâchement et leur équilibration.

L'ESTOMAC

Correspondances vertébrales pour l'estomac

MÉTAMÉRIQUES

D6

MÉCANIQUES

D10-D11-D12-L1 et côtes gauches correspondantes
coupole diaphragmatique gauche

À DISTANCE

C3-C4-C5 pour le nerf phrénique
nerfs pneumogastriques

TECHNIQUE POUR PTOSE LÉGÈRE DE L'ESTOMAC

- **BUT DE LA TECHNIQUE :**
  redonner de la mobilité à l'estomac et réinformer ses moyens d'union ;

- **CHOIX DE LA TECHNIQUE :**
  technique directe ;

- **POSITION DU PATIENT :**
  assis au bord de la table, main gauche sur sa cuisse gauche ;

- **POSITION DU PRATICIEN :**
  debout derrière le patient, son genou droit sous l'aisselle droite du patient, pied droit sur la table ;
  fléchit son genou gauche de façon à placer son menton au niveau de l'épaule gauche du patient, et son sternum au contact de sa région dorsale moyenne ;

- **PARAMÈTRES DE PALPATION :**
  le praticien contacte la région de l'antre pylorique, à l'aide des doigts des deux mains superposées, sous le rebord costal, dans l'axe ombilico-médio-claviculaire gauche ;

- **DÉROULEMENT DE LA TECHNIQUE :**
  le praticien cyphose le patient, refoule l'estomac en haut et en arrière, en prenant soin de ne pas contacter l'aorte abdominale, en gagnant en profondeur sur le temps expiratoire et en maintenant la tension sur le temps inspiratoire,
  lorsque l'estomac est refoulé au maximum, le praticien induira une rotation droite du tronc,
  puis, parvenu au maximum de la mise en tension, redressera progressivement le patient tout en tractant l'estomac en haut et à gauche, de façon à redresser la petite tubérosité,
  le praticien relâchera brusquement sa prise sur un temps inspiratoire pour réinformer les tissus.





TECHNIQUE POUR PTOSE PLUS IMPORTANTE DE L'ESTOMAC

- **BUT DE LA TECHNIQUE :**
  redonner de la mobilité à l'estomac, et réinformer ses éléments de soutien ;

- **CHOIX DE LA TECHNIQUE :**
  technique directe ;

- **POSITION DU PATIENT :**
  en décubitus, avec le bassin en bout de table, le dos reposant en contrebas sur les genoux du praticien, en position déclive,
  la meilleure solution consistant à faire monter la table lorsque patient et praticien sont positionnés ;

- **POSITION DU PRATICIEN :**
  assis sur une chaise sans dossier, à la tête du patient, sur sa gauche ;

- **PARAMÈTRES DE PALPATION :**
  le praticien contacte la région de l'antre pylorique, à l'aide des doigts des deux mains superposées, sous le rebord costal gauche, dans l'axe ombilico-médio-claviculaire gauche ;

- **DÉROULEMENT DE LA TECHNIQUE :**
  le praticien refoule l'estomac en haut et en arrière, en prenant soin de ne pas contacter l'aorte abdominale,
  en gagnant en profondeur sur le temps expiratoire et en maintenant la tension sur le temps inspiratoire,
  le praticien relâchera brusquement sa prise sur un temps inspiratoire pour réinformer les tissus.

TECHNIQUE POUR PTOSE DE L'ESTOMAC

✓ **BUT DE LA TECHNIQUE :**
redonner de la mobilité à l'estomac et réinformer ses éléments de soutien ;

✓ **CHOIX DE LA TECHNIQUE :**
technique directe ;

✓ **POSITION DU PATIENT :**
allongé sur le côté droit, genoux repliés, sa main supérieure à plat sur la table ;

✓ **POSITION DU PRATICIEN :**
debout derrière, sa hanche gauche étant en contact avec le bassin du patient, positionne son avant-bras droit sous le bras du patient ;

✓ **PARAMÈTRES DE PALPATION :**
prend contact avec l'estomac, sous le rebord costal gauche, à l'aide des doigts de ses deux mains superposées ;

✓ **DÉROULEMENT DE LA TECHNIQUE :**
le praticien refoule l'estomac en haut et en arrière, en prenant soin de ne pas contacter l'aorte abdominale,
gagne en profondeur sur le temps expiratoire et maintient la tension sur le temps inspiratoire,
puis relâche brusquement sa prise sur un temps inspiratoire, pour réinformer les tissus.

Signe de Manson

✓ **BUT DE LA TECHNIQUE :**
ce test nous permettra de suspecter une souffrance de la jonction œsophago-cardio-tubérositaire, voire une véritable hernie hiatale ;

✓ **CHOIX DE LA TECHNIQUE :**
technique directe ;

✓ **POSITION DU PATIENT :**
en décubitus, jambes en crochet ;

✓ **POSITION DU PRATICIEN :**
debout à la droite du patient, face à lui ;

✓ **PARAMÈTRES DE PALPATION :**
le praticien place ses doigts au niveau de la région épigastrique, sous le 7e cartilage costal, à 2 centimètres à gauche de la ligne médiane ;

✓ **DÉROULEMENT DE LA TECHNIQUE :**
le praticien effectue une pression douce, mais ferme, en direction de l'anneau œsophagien, sur une phase expiratoire,
maintient la pression et demande au patient d'inspirer ;
si une douleur vive apparaît, nous serons en présence d'une hernie hiatale.

***Remarque** : une douleur peut être déclenchée en cas de distension entre les attaches de l'œsophage et du diaphragme ; ou si nous sommes en présence d'un spasme du diaphragme.*

TECHNIQUE POUR LA HERNIE HIATALE

✓ **BUT DE LA TECHNIQUE :**
libérer les tensions autour du cardia et redonner de la mobilité aux tissus ;

✓ **CHOIX DE LA TECHNIQUE :**
technique directe ;

✓ **POSITION DU PATIENT :**
en décubitus, jambes en crochet ;

✓ **POSITION DU PRATICIEN :**
debout, côté droit du patient et face à lui ;

✓ **PARAMÈTRES DE PALPATION :**
prend contact avec la région du cardia, sous le rebord costal, à l'aide de la pulpe des doigts de ses deux mains superposées ;

✓ **DÉROULEMENT DE LA TECHNIQUE :**
le praticien fait pénétrer délicatement ses doigts sur une phase expiratoire,
relâche légèrement à la phase inspiratoire,
essaie de pénétrer davantage à la phase expiratoire suivante ;
tracte les tissus en se laissant déséquilibrer en arrière sur une phase inspiratoire, ce qui favorise la descente du cardia par rapport à l'anneau œsophagien,
maintient sa traction caudale,
puis demande au patient d'expirer à fond et de maintenir une apnée expiratoire jusqu'à la limite du supportable,
le praticien demande alors au patient de prendre une grande inspiration, lorsque celui-ci ne peut plus maintenir son apnée, tout en maintenant la traction et en la relâchant progressivement en fin de phase inspiratoire,
le praticien reteste la région et si la douleur persiste, il recommence 2 à 3 fois la technique.

TECHNIQUE POUR LA HERNIE HIATALE

- **BUT DE LA TECHNIQUE :**
  libérer les tensions autour du cardia et redonner de la mobilité aux tissus ;

- **CHOIX DE LA TECHNIQUE :**
  technique directe ;

- **POSITION DU PATIENT :**
  assis en bord de table, le plus en arrière possible, sa main gauche sur son genou gauche ;

- **POSITION DU PRATICIEN :**
  debout, derrière le patient, engage son genou droit sous l'aisselle du patient et fléchit son genou gauche de façon à mettre son sternum en contact avec la zone dorsale moyenne du patient, et, pour ce faire, place son menton au niveau de l'épaule gauche de celui-ci,
  il cyphose le patient ;



- **PARAMÈTRES DE PALPATION :**
  sur une phase expiratoire,
  le praticien prend contact avec la région du cardia à l'aide de son pouce gauche renforcé de son pouce droit, en refoulant les tissus de bas en haut,

- **DÉROULEMENT DE LA TECHNIQUE :**
  le praticien, par l'intermédiaire des tissus environnants, tracte le cardia en direction de la fosse iliaque gauche, à l'aide de ses pouces,
  il repousse le dos du patient en avant, à l'aide de son appui sternal,
  cette action ayant pour effet d'augmenter la distance sterno-ombilicale, obligeant l'estomac à augmenter son diamètre vertical.



Remarque *: pour une plus grande efficacité, on peut ajouter une composante de rotation droite du tronc de façon à ouvrir davantage la région de l'hypocondre gauche.*

Variante *: le praticien peut utiliser la pulpe de ses doigts à la place de ses pouces.*

TECHNIQUE SUR LE PYLORE

✓ **BUT DE LA TECHNIQUE :**
déspasmer le pylore et le libérer des contraintes de son environnement ;

✓ **CHOIX DE LA TECHNIQUE :**
technique directe ;

✓ **POSITION DU PATIENT :**
en décubitus, jambes en crochet ;

✓ **POSITION DU PRATICIEN :**
debout, à la droite du patient, face à lui ;

✓ **PARAMÈTRES DE PALPATION :**
pisiforme en contact avec le pylore ;

✓ **DÉROULEMENT DE LA TECHNIQUE :**
le praticien effectue un mouvement de rotation dans le sens horaire, en allant au maximum de la mise en tension, tout en maintenant la même pression,
il maintient cette tension pendant quelques secondes, jusqu'au relâchement,
puis laisse revenir les tissus à leur position initiale,
les entraîne dans le sens anti-horaire,
et relâche sa mise en tension sur une phase inspiratoire.

***Variante** : en fin de mouvement horaire ou anti-horaire, le praticien effectue une légère traction externe, puis relâche progressivement les tissus sur une phase inspiratoire.*

***Variante** : après la traction externe, le praticien relâche brusquement les tissus, de façon à obtenir un effet proprioceptif accélérant leur détente.*

***Remarque** : on peut utiliser le pouce ou la pulpe du majeur, à la place du pisiforme.*

TECHNIQUE SUR LE PYLORE

✓ **BUT DE LA TECHNIQUE :**
déspasmer le pylore et le libérer des contraintes de son environnement ;

✓ **CHOIX DE LA TECHNIQUE :**
technique en exagération de dysfonction ;

✓ **POSITION DU PATIENT :**
en décubitus, jambes en crochet ;

✓ **POSITION DU PRATICIEN :**
debout, à la droite du patient, face à lui ;

✓ **PARAMÈTRES DE PALPATION :**
le praticien applique la paume de sa main droite en regard du pylore et fait pénétrer celle-ci doucement dans les tissus en exerçant un mouvement de vrillage, jusqu'à ressentir le spasme pylorique ;

✓ **DÉROULEMENT DE LA TECHNIQUE :**
le praticien teste la rotation horaire et anti-horaire,
puis il exagère la rotation la plus libre,
maintient cette rotation une dizaine de secondes,
et laisse les tissus revenir à leur position initiale,
il reteste ensuite les rotations horaire et anti-horaire et recommence la technique si nécessaire.

***Variante** : le praticien peut utiliser la pulpe d'un doigt ou le pisiforme.*

LE FOIE

Correspondances vertébrales pour le foie

MÉTAMÉRIQUES

D8

MÉCANIQUES

D10-D11-D12-L1 et côtes droites correspondantes
coupole diaphragmatique droite

À DISTANCE

C3-C4-C5 pour le nerf phrénique
nerfs pneumogastriques

TEST DE MOBILITÉ DU FOIE ET TECHNIQUE DE CORRECTION

TEST DE MOBILITÉ

- **BUT DE LA TECHNIQUE :**
  apprécier la mobilité globale du foie ;
- **CHOIX DE LA TECHNIQUE :**
  technique d'écoute ;
- **POSITION DU PATIENT :**
  en décubitus, jambes en crochet ;
- **POSITION DU PRATICIEN :**
  assis à la droite du patient ;
- **PARAMÈTRES DE PALPATION :**
  empaume le foie avec :
  sa main gauche sur la face postéro-inférieure du grill costal,
  et sa main droite sur la face antéro-inférieure ;
- **DÉROULEMENT DE LA TECHNIQUE :**
  après avoir mis en place les paramètres de palpation,
  le praticien apprécie la mobilité du foie, celui-ci devant se diriger, sur une phase inspiratoire, vers la gauche, selon un mouvement pendulaire.

***Remarque** : cette palpation peut se faire praticien debout à la droite du patient, ou du côté opposé au foie.*

CORRECTION

en exagération de lésion (stacking).

TEST DE SOULÈVEMENT DU FOIE

✓ **BUT DU TEST :**
interpréter une douleur au niveau de la zone du foie ;

✓ **CHOIX DE LA TECHNIQUE :**
technique directe ;

✓ **POSITION DU PATIENT :**
assis en bord de table, sa main droite sur sa cuisse droite ;

✓ **POSITION DU PRATICIEN :**
debout derrière le patient, engage son genou gauche sous l'aisselle gauche du patient,
fléchit sur son genou droit de façon à contacter la partie dorsale moyenne du patient avec son sternum, et, pour ce faire, positionne son menton au niveau de l'épaule droite,
passe son bras droit sous l'aisselle droite, et son bras gauche au-dessus de l'épaule gauche du patient ;

✓ **PARAMÈTRES DE PALPATION :**
crochète, à l'aide de ses deux mains superposées en cuillère, le foie du patient, sous le rebord costal droit,
la main droite sent, pendant que la main gauche renforce la pression ;

✓ **DÉROULEMENT DU TEST :**
le praticien comprime le foie vers le diaphragme :
– si une douleur est déclenchée à la compression, il pourra s'agir d'une souffrance du parenchyme hépatique,
– si une douleur apparaît au relâchement brusque de la pression, il pourra s'agir d'une souffrance des éléments d'attache du foie.

Correction de la ptose du foie

✓ **BUT DE LA TECHNIQUE :**
redonner de la mobilité au foie et réinformer ses attaches ;

✓ **CHOIX DE LA TECHNIQUE :**
technique directe ;

✓ **POSITION DU PATIENT :**
assis en bord de table, sa main droite sur sa cuisse droite ;

✓ **POSITION DU PRATICIEN :**
debout derrière le patient, engage son genou gauche sous l'aisselle gauche du patient,
fléchit sur son genou droit de façon à contacter la partie dorsale moyenne du patient avec son sternum, et, pour se faire, positionne son menton au niveau de l'épaule droite,
passe son bras droit sous l'aisselle droite, et son bras gauche au-dessus de l'épaule gauche du patient ;

✓ **PARAMÈTRES DE PALPATION :**
le praticien crochète, à l'aide de ses deux mains superposées en cuillère, le foie du patient, sous le rebord costal droit,
la main droite sent, pendant que la main gauche renforce la pression ;

✓ **DÉROULEMENT DE LA TECHNIQUE :**
le praticien cyphose le patient,
il refoule le foie céphaliquement sur une phase expiratoire,
maintient la pression sur une phase inspiratoire,
répète la manœuvre sur trois phases respiratoires,
puis ressent le relâchement des tissus, les doigts continuant à progresser céphaliquement en ne rencontrant plus de résistance,
à ce moment, le praticien relâche brusquement sa pression sur une phase inspiratoire.

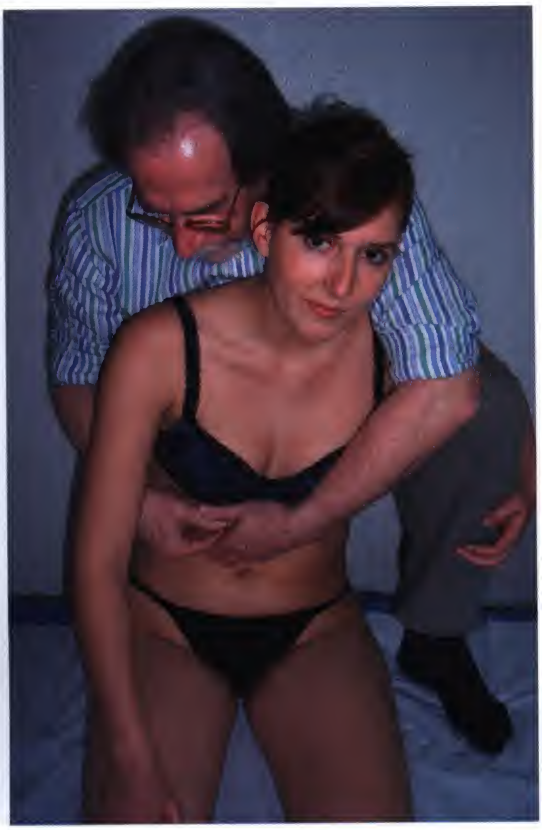

TECHNIQUE DE POMPAGE DU FOIE

- **BUT DE LA TECHNIQUE :**
  libérer les encombrements circulatoires intra-hépatiques ;

- **CHOIX DE LA TECHNIQUE :**
  technique directe ;

- **POSITION DU PATIENT :**
  en décubitus, jambes en crochet ;

- **POSITION DU PRATICIEN :**
  debout à la gauche du patient, face à lui ;

- **PARAMÈTRES DE PALPATION :**
  le praticien empaume le foie, main gauche postérieurement, main droite antérieurement sur le gril costal inférieur, et met les tissus en tension ;

- **DÉROULEMENT DE LA TECHNIQUE :**
  le praticien effectue un pompage du foie, asynchrone avec la respiration, et pour ce faire, exerce trois pressions successives sur une phase expiratoire, puis maintient la même pression au début de la phase inspiratoire suivante, et enfin, relâche sa pression à la fin de cette phase inspiratoire,
  il recommence cette manœuvre de pompage plusieurs fois de suite si nécessaire, et terminera toujours sa technique sur une phase inspiratoire.

***Variante** : le praticien est debout à la droite du patient.*

***Variante** : le praticien, debout à la droite du patient, place son genou droit sur le bord de la table, de façon à ce que le patient puisse pousser sur celui-ci avec sa main droite, entraînant ainsi une mise en tension plus importante du foie.*

***Variante** : le pompage s'effectue avec des vibrations, les mains du praticien étant superposées sur la face antéro-inférieure du grill costal.*

TECHNIQUE DE LIBÉRATION DU LIGAMENT FALCIFORME

✓ **BUT DE LA TECHNIQUE :**
relâcher la tension du ligament falciforme ;

✓ **CHOIX DE LA TECHNIQUE :**
technique combinée d'étirement des tissus et de déroulement de fascias ;

✓ **POSITION DU PATIENT :**
en décubitus, jambes en crochet ;

✓ **POSITION DU PRATICIEN :**
debout à la droite du patient, face à lui ;

✓ **PARAMÈTRES DE PALPATION :**
le praticien place sa main droite au niveau de l'épigastre,
sa main gauche dans le prolongement de sa main droite,
de façon à ce que le bout des doigts de sa main gauche regarde le pisiforme de sa main droite, avec le ligament falciforme situé sous la pulpe des doigts de sa main gauche,

✓ **DÉROULEMENT DE LA TECHNIQUE :**
le praticien se « laisse tomber » sur le patient, de façon à mieux pénétrer les tissus,
le bout des doigts de sa main gauche devra crocheter le ligament falciforme, pendant que le pisiforme servira de point fixe à la manœuvre,
il suit et accompagne le déroulement des tissus.

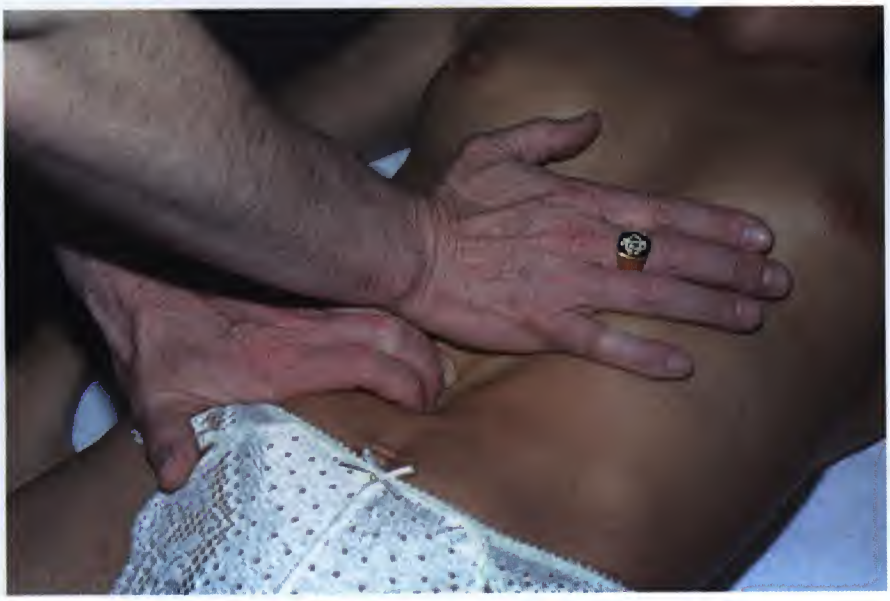

TECHNIQUE INTRA-HÉPATIQUE



✓ **BUT DE LA TECHNIQUE :**
redynamiser le parenchyme hépatique (foie anergique) ;

✓ **CHOIX DE LA TECHNIQUE :**
en déroulement de fascias ;

✓ **POSITION DU PATIENT :**
allongé sur son côté gauche, au centre de la table, jambes repliées, tenant le bord de la table avec sa main droite ;

✓ **POSITION DU PRATICIEN :**
assis sur le bord de la table, derrière le patient, de façon à ce que sa cuisse et sa hanche droites soient en contact avec le dos et le bassin celui-ci ;

✓ **PARAMÈTRES DE PALPATION :**
le praticien empaume le foie du patient à l'aide de ses deux mains dirigées vers le haut, la droite sous le mamelon, la gauche contre la face postérieure des basses côtes,
met en tension les tissus en passant la barrière des côtes ;

✓ **DÉROULEMENT DE LA TECHNIQUE :**
le praticien suit le déroulement des tissus,
lorsque ce déroulement s'achève, mais que le foie présente encore une tension, le praticien procédera de la façon suivante :
– il demandera au patient de reculer son épaule droite, et pour ce faire, lui conseillera de tirer le bord de la table vers le plafond, pour obtenir un travail du foie selon son axe vertical de mobilité,
– puis il demandera au patient de pousser le bord de la table vers le sol, de façon à ce que le foie travaille selon son axe antéro-postérieur de mobilité,
– enfin, il demandera au patient de pousser vers l'arrière, à l'aide de sa hanche droite, contre son bassin, de façon à ce que le foie travaille selon son axe transversal de mobilité.

***Remarque** : les différentes poussées seront brèves, créant un nouveau point d'appui autour duquel le foie continuera de se « dérouler », et le praticien, sans jamais relâcher sa mise en tension, suivra et accompagnera le mouvement, jusqu'à l'arrêt de celui-ci ; chaque séquence de « déroulement » du foie, selon un des critères d'appui, pourra être répétée 3 fois de suite, ou jusqu'à ce que ce critère d'appui ne déclenche plus de mouvement de la part de l'organe.*

TECHNIQUE POUR LE FOIE PAR ABORD POSTÉRIEUR

✓ **BUT DE LA TECHNIQUE :**
libérer les tensions sur les attaches du foie, et les contraintes subies par la veine cave inférieure ;

✓ **CHOIX DE LA TECHNIQUE :**
technique de déroulement de fascias ;

✓ **POSITION DU PATIENT :**
en procubitus,
pointe des pieds en dehors de la table,
bras pendants de part et d'autre,
tête sur le côté le plus confortable ;

✓ **POSITION DU PRATICIEN :**
debout, au-dessus du patient, face à lui ;

✓ **PARAMÈTRES DE PALPATION :**
les mains du praticien recouvrent le foie sur toute sa surface,
avec leurs talons de part et d'autre des apophyses épineuses, entre D8 et D12 ;

✓ **DÉROULEMENT DE LA TECHNIQUE :**
le praticien suit le déroulement des tissus.

TECHNIQUE POUR FOIE ANERGIQUE

✓ **BUT DE LA TECHNIQUE :**
redonner de la mobilité à un foie anergique, avant d'utiliser, ultérieurement, la technique intra-hépatique de la page 68 ;

✓ **CHOIX DE LA TECHNIQUE :**
combinée, directe et de déroulement de fascias ;

✓ **POSITION DU PATIENT :**
assis en bord de table, sa main droite sur sa cuisse droite ;

✓ **POSITION DU PRATICIEN :**
debout derrière le patient, engage son genou gauche sous l'aisselle gauche du patient,
fléchit sur son genou droit de façon à contacter la partie dorsale moyenne du patient avec son sternum, et, pour ce faire, positionne son menton au niveau de l'épaule droite,
passe son bras droit sous l'aisselle droite, et son bras gauche au-dessus de l'épaule gauche du patient ;

✓ **PARAMÈTRES DE PALPATION :**
le praticien crochète, à l'aide de ses deux mains superposées en cuillère, le foie du patient, sous le rebord costal droit,
la main droite sent, pendant que la main gauche renforce la pression ;

✓ **DÉROULEMENT DE LA TECHNIQUE :**
le praticien refoule le foie sous l'hémithorax droit,
il suit les tissus en déroulement de fascias,
lorsqu'il sent le foie lui « échapper », il relâche brusquement sa mise en tension sur une phase inspiratoire.



LA VÉSICULE BILIAIRE

Correspondances vertébrales pour la vésicule biliaire

MÉTAMÉRIQUES

D8

MÉCANIQUES

D10-D11-D12-L1 et côtes droites correspondantes
coupole diaphragmatique droite

À DISTANCE

C3-C4-C5 pour le nerf phrénique
nerfs pneumogastriques

RÉHARMONISATION DE LA TONICITÉ DE LA VÉSICULE BILIAIRE

✓ **BUT DE LA TECHNIQUE :**
rééquilibration du tonus de la vésicule biliaire pour en faciliter son vidage ultérieur ;

✓ **CHOIX DE LA TECHNIQUE :**
technique directe ;

✓ **POSITION DU PATIENT :**
assis en bord de table, sa main droite sur sa cuisse droite ;

✓ **POSITION DU PRATICIEN :**
debout derrière le patient, engage son genou gauche sous l'aisselle gauche du patient,
fléchit sur son genou droit de façon à contacter la partie dorsale moyenne du patient avec son sternum, et, pour ce faire, positionne son menton au niveau de l'épaule droite,
passe son bras droit sous l'aisselle droite, et son bras gauche au-dessus de l'épaule gauche du patient ;

✓ **PARAMÈTRES DE PALPATION :**
le praticien pénètre délicatement sous la face inférieure du foie, le plus postérieurement possible, à l'aide de ses deux mains superposées en cuillère, sur une phase expiratoire,
la main droite sent, pendant que la main gauche renforce la pression ;

✓ **DÉROULEMENT DE LA TECHNIQUE :**
le praticien exerce des vibrations sur la phase expiratoire, tout en essayant de pénétrer plus profondément les tissus,
il maintient sa pression à la phase inspiratoire,
puis il recommence ses vibrations à la phase expiratoire suivante,
et ainsi de suite pendant trois phases respiratoires.

TECHNIQUE DE LIBÉRATION DU CANAL CHOLÉDOQUE

✓ **BUT DE LA TECHNIQUE :**
déspasmer le canal cholédoque ;

✓ **CHOIX DE LA TECHNIQUE :**
technique directe ;

✓ **POSITION DU PATIENT :**
en décubitus, jambes en crochet ;

✓ **POSITION DU PRATICIEN :**
debout à la gauche du patient, face à lui ;

✓ **PARAMÈTRES DE PALPATION :**
le praticien prend contact avec le canal cholédoque à l'aide des doigts de ses deux mains superposées, en dedans de la vésicule biliaire,
sur une phase expiratoire, de façon à pénétrer davantage les tissus sous le rebord costal ;

✓ **DÉROULEMENT DE LA TECHNIQUE :**
sur une phase expiratoire, les doigts du praticien pénètrent les tissus sous le rebord costal,
le praticien demande au patient une apnée expiratoire maintenue jusqu'aux limites des possibilités,
pendant qu'il crochète les tissus, et par leur intermédiaire, le canal cholédoque, et pour ce faire, se laisse déséquilibrer en arrière,
demande au patient d'inspirer brusquement et amplement lorsque celui-ci ne peut plus maintenir son apnée,
et relâche progressivement sa traction sur toute la durée de l'inspiration du patient.

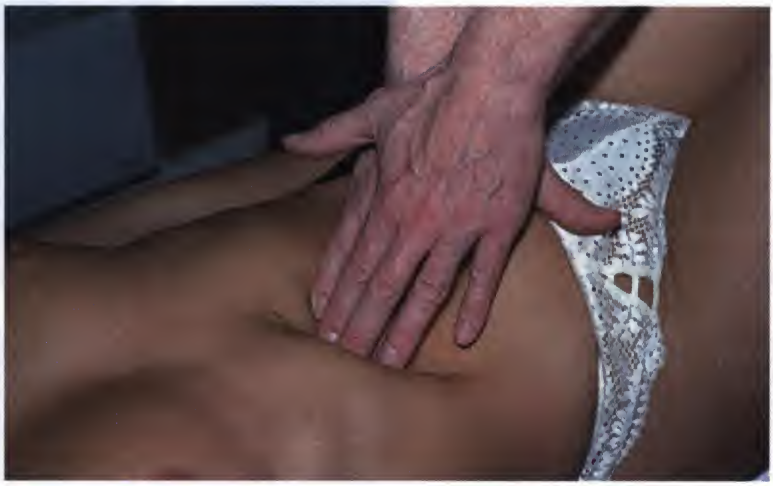

TECHNIQUE D'ÉTIREMENT DU CHOLÉDOQUE

✓ **BUT DE LA TECHNIQUE :**
relâcher les tensions fasciales environnant le cholédoque et faciliter le transit biliaire ;

✓ **CHOIX DE LA TECHNIQUE :**
technique directe ;

✓ **POSITION DU PATIENT :**
assis au bord de la table, main droite sur la cuisse gauche ;

✓ **POSITION DU PRATICIEN :**
debout derrière le patient, son genou gauche sous l'aisselle gauche du patient, pied gauche sur la table,
fléchit son genou droit de façon à placer son menton au niveau de l'épaule droite du patient, et son sternum au contact de sa région dorsale moyenne ;

✓ **PARAMÈTRES DE PALPATION :**
par un abord sous-costal droit, le praticien, à l'aide de ses deux pouces superposés, contacte les fascias situés à gauche du fond vésiculaire et pénètre délicatement sur une phase expiratoire dans les tissus ;

✓ **DÉROULEMENT DE LA TECHNIQUE :**
le praticien cyphose le patient, refoule les tissus en haut, en arrière et légèrement en dedans, en gagnant en profondeur sur le temps expiratoire et en maintenant la tension sur le temps inspiratoire,
lorsque les tissus sont refoulés au maximum, le praticien tracte les tissus en direction du sphincter d'Oddi puis, parvenu au maximum de la mise en tension, redressera progressivement le patient,
le praticien relâchera sa mise en tension sur un temps inspiratoire.

Remarque *: pour augmenter l'efficacité, le praticien pourra induire une composante de rotation gauche du tronc, et recommencer la technique.*

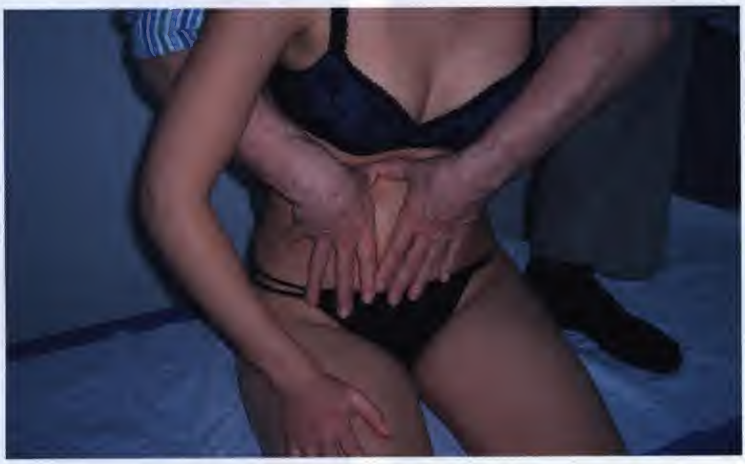

TECHNIQUE POUR LE COUPLE FOIE-ESTOMAC

✓ **BUT DE LA TECHNIQUE :**
libérer les tensions du petit omentum (petit épiploon) de façon à faciliter la fonction des éléments vasculo-nerveux et biliaires qu'il contient,
et harmoniser l'articulation viscérale entre foie et estomac ;

✓ **TYPE DE TECHNIQUE :**
combinée, directe d'étirement et de déroulement de fascias ;

✓ **POSITION DU PATIENT :**
assis en bord de table, jambes pendantes, mains à plat sur les cuisses ;

✓ **POSITION DU PRATICIEN :**
debout derrière le patient,
en contact sternal avec le dos du patient ;

✓ **PARAMÈTRES DE PALPATION :**
le praticien place la pulpe des doigts de ses mains en contact sous-costal,
au niveau du creux épigastrique ;

✓ **DÉROULEMENT DE LA TECHNIQUE :**
le praticien fixe la portion hépatique du petit épiploon, à l'aide de sa main droite,
étire le petit épiploon à l'aide de sa main gauche,
tout en entraînant le buste du patient en rotation gauche et inclinaison droite,
puis il inverse les paramètres en fixant la portion gastrique,
et enfin, termine sa technique par un déroulement de fascias entre foie et estomac,
jusqu'à obtenir une équilibration de leurs mouvements réciproques.

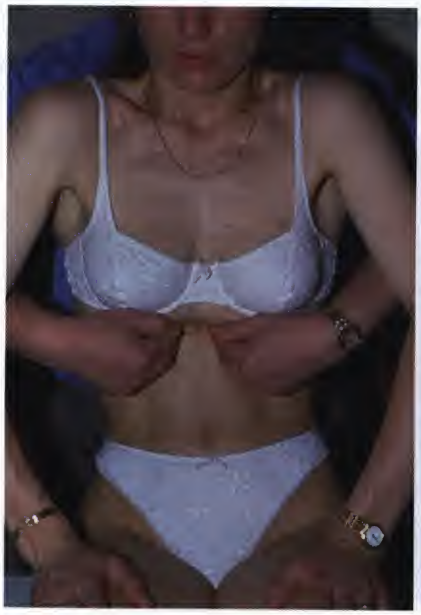

LA RATE

Correspondances vertébrales pour la rate

MÉTAMÉRIQUES

D8

MÉCANIQUES

D8-D9-D10-D11 et côtes correspondantes

À DISTANCE

nerf phrénique gauche

TEST DE PALPATION DE LA RATE

✓ **BUT DU TEST :**
tenter de palper la rate, en cas de splénomégalie ;

✓ **CHOIX DE LA TECHNIQUE :**
directe ;

✓ **POSITION DU PATIENT :**
assis, jambes pendantes, mains à plat sur ses cuisses ;

✓ **POSITION DU PRATICIEN :**
debout derrière le patient,
bras gauche sous l'aisselle gauche du patient,
bras droit au-dessus de son épaule droite ;

✓ **PARAMÈTRES DE PALPATION :**
prend contact avec la région de la rate, à l'aide de ses doigts en crochet, en dedans de l'angle splénique du côlon ;

✓ **DÉROULEMENT DU TEST :**
le praticien exerce une poussée vers le haut et le dehors,
tout en maintenant cette poussée, il demande une inspiration profonde, de façon à faire glisser la rate en bas et en dedans,
le praticien essaie de sentir une masse ovale, mobile entre l'estomac et l'angle splénique du côlon, en cas de rate pathologique.



TEST DE PALPATION DE LA RATE

✓ **BUT DU TEST :**
tenter de percevoir le bord crénelé de la rate en cas de splénomégalie ;

✓ **CHOIX DE LA TECHNIQUE :**
directe ;

✓ **POSITION DU PATIENT :**
en décubitus, jambes en crochet ;

✓ **POSITION DU PRATICIEN :**
debout à la droite du patient ;

✓ **PARAMÈTRES DE PALPATION :**
le praticien, de sa main céphalique, empaume le grill costal en regard de la rate, de la pulpe des doigts de sa main caudale, il pénètre les tissus sous le rebord costal gauche, en direction de la rate,
mais afin de ne pas manquer sa cible, il contacte les tissus très en dessous de cette zone ;

✓ **DÉROULEMENT DU TEST :**
sans relâcher sa pression, le praticien demande au patient, une grande inspiration,
il essaie alors de sentir le bord crénelé de la rate, **si celle-ci est pathologique**.

Variante *: même technique en décubitus latéral droit, praticien derrière le patient.*

TEST DE MOBILITÉ DE LA RATE

- **BUT DU TEST :**
  tester la liberté de mouvement de la rate ;
- **CHOIX DE LA TECHNIQUE :**
  directe ;
- **POSITION DU PATIENT :**
  allongé sur son côté droit ;
- **POSITION DU PRATICIEN :**
  debout derrière le patient ;
- **PARAMÈTRES DE PALPATION :**
  le praticien positionne ses mains l'une sur l'autre et prend contact avec la région de la rate, selon son grand axe, contre le grill costal postéro-externe ;
- **DÉROULEMENT DU TEST :**
  le praticien, sans quitter le contact avec les tissus du patient, laisse « tomber » le poids de son corps sur celui-ci, puis relâche sa pression,
  il teste ainsi la mobilité des tissus se dirigeant en avant et en bas,
  puis la mobilité des tissus, selon une direction inverse.

TECHNIQUE DE STIMULATION DE LA RATE

✓ **BUT DE LA TECHNIQUE :**
stimuler les propriétés contractiles de la rate, cette technique se pratiquant après avoir effectué un pompage du foie ;

✓ **CHOIX DE LA TECHNIQUE :**
technique directe ;

✓ **POSITION DU PATIENT :**
en décubitus, jambes en crochet ;

✓ **POSITION DU PRATICIEN :**
debout, à la droite du patient ;

✓ **PARAMÈTRES DE PALPATION :**
le praticien empaume le grill costal en regard de la rate, à l'aide de ses deux mains superposées, main droite en contact avec les tissus,
de telle sorte que les têtes des métatarsiens de sa main droite soient en appui contre le talon de sa main gauche ;

✓ **DÉROULEMENT DE LA TECHNIQUE :**
le praticien exerce une manœuvre rythmée de compression-décompression, et pour ce faire,
soulève le couple main droite/main gauche, à l'aide des extenseurs des doigts de sa main gauche, en repoussant la table du bout des doigts, pendant qu'il exerce une pression marquée sur le grill costal à l'aide des doigts de sa main droite.

TECHNIQUES RATE/ESTOMAC RATE/PANCRÉAS

✓ **BUT DE LA TECHNIQUE :**
tester et réharmoniser les mouvements réciproques de la rate et de l'estomac ;

✓ **CHOIX DE LA TECHNIQUE :**
technique de déroulement de fascias ;

✓ **POSITION DU PATIENT :**
allongé sur son côté droit ;

✓ **POSITION DU PRATICIEN :**
debout derrière le patient ;

✓ **PARAMÈTRES DE PALPATION :**
main droite en contact avec la zone de la rate, médius dans l'axe de la 10e côte,
main gauche en contact avec la zone costale de l'estomac ;

✓ **DÉROULEMENT DE LA TECHNIQUE :**
le praticien suit le déroulement de la rate par rapport à l'estomac et inversement.
Remarque : cette technique est également applicable au couple rate-pancréas, pour libérer la tension de l'épiploon pancréatico-splénique et réharmoniser les mouvements réciproques des deux organes.

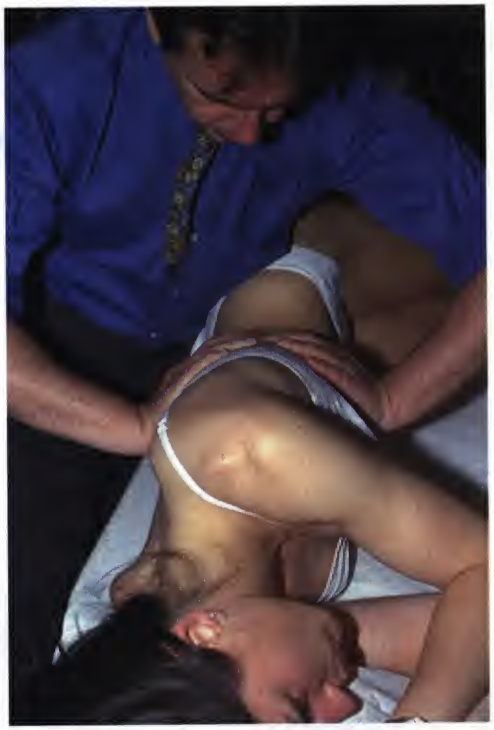

LE DUODÉNUM

Correspondances vertébrales pour le duodénum

MÉTAMÉRIQUES

D7

MÉCANIQUES

D11-D12-L1
diaphragme

À DISTANCE

C3-C4-C5 (nerfs phréniques)
nerfs pneumogastriques

TECHNIQUE SUR LE SPHINCTER D'ODDI

- **BUT DE LA TECHNIQUE :**
  déspasmer le sphincter d'Oddi ;
- **CHOIX DE LA TECHNIQUE :**
  technique directe de sphincter ;
- **POSITION DU PATIENT :**
  en décubitus, jambes en crochet ;
- **POSITION DU PRATICIEN :**
  debout, à la droite du patient, face à lui ;
- **PARAMÈTRES DE PALPATION :**
  le praticien place sa main droite à plat en regard de D2 et enserre son poignet droit à l'aide de sa main gauche, afin de pénétrer les tissus ;
- **DÉROULEMENT DE LA TECHNIQUE :**
  tout en maintenant la pression, le praticien effectue une rotation horaire,
  au maximum de la rotation horaire, il maintient la mise en tension pendant 5 à 7 secondes,
  lors d'une phase inspiratoire, il laisse les tissus revenir à leur position initiale,
  puis il effectue une rotation anti-horaire,
  le patient doit sentir la douleur diminuer, et le praticien le relâchement du sphincter.

Technique sur le sphincter d'Oddi

✓ **BUT DE LA TECHNIQUE :**
déspasmer le sphincter d'Oddi ;

✓ **CHOIX DE LA TECHNIQUE :**
technique en exagération de dysfonction ;

✓ **POSITION DU PATIENT :**
en décubitus, jambes en crochet ;

✓ **POSITION DU PRATICIEN :**
debout à la droite du patient, face à lui ;

✓ **PARAMÈTRES DE PALPATION :**
le praticien prend contact avec le sphincter d'Oddi à l'aide de la pulpe des doigts de ses deux mains superposés,
en contactant les tissus en dehors des muscles grands droits,
puis en se dirigeant, en profondeur, à 45° en dedans ;

✓ **DÉROULEMENT DE LA TECHNIQUE :**
le praticien teste les rotations horaire et anti-horaire,
exagère la rotation la plus libre et la maintient une dizaine de secondes,
puis laisse les tissus revenir à leur position initiale,
il reteste alors les rotations horaire et anti-horaire et recommence la technique si nécessaire.

Technique pour le muscle de Treitz

- **BUT DE LA TECHNIQUE :**
  libérer les tensions au niveau du muscle de Treitz et de l'angle duodéno-jéjunal ;
- **CHOIX DE LA TECHNIQUE :**
  technique de déroulement de fascias ;
- **POSITION DE LA PATIENTE :**
  en décubitus, un petit coussin sous la tête, jambes en crochet ;
- **POSITION DU PATIENT :**
  debout, à la gauche du patient ;
- **PARAMÈTRES DE PALPATION :**
  le praticien, à l'aide de ses doigts superposés aborde l'angle duodéno-jéjunal en dehors des grands droits, puis les doigts de la main gauche restent présents au niveau de l'angle duodéno-jéjunal, et les doigts de la main droite viennent prendre contact avec le ligament arqué latéral entre la transverse de L1 et K12 ;
- **DÉROULEMENT DE LA TECHNIQUE :**
  mise en tension, accord palpatoire, le praticien instaure un déroulement de fascias entre les deux mains, jusqu'à une sensation de relâchement.

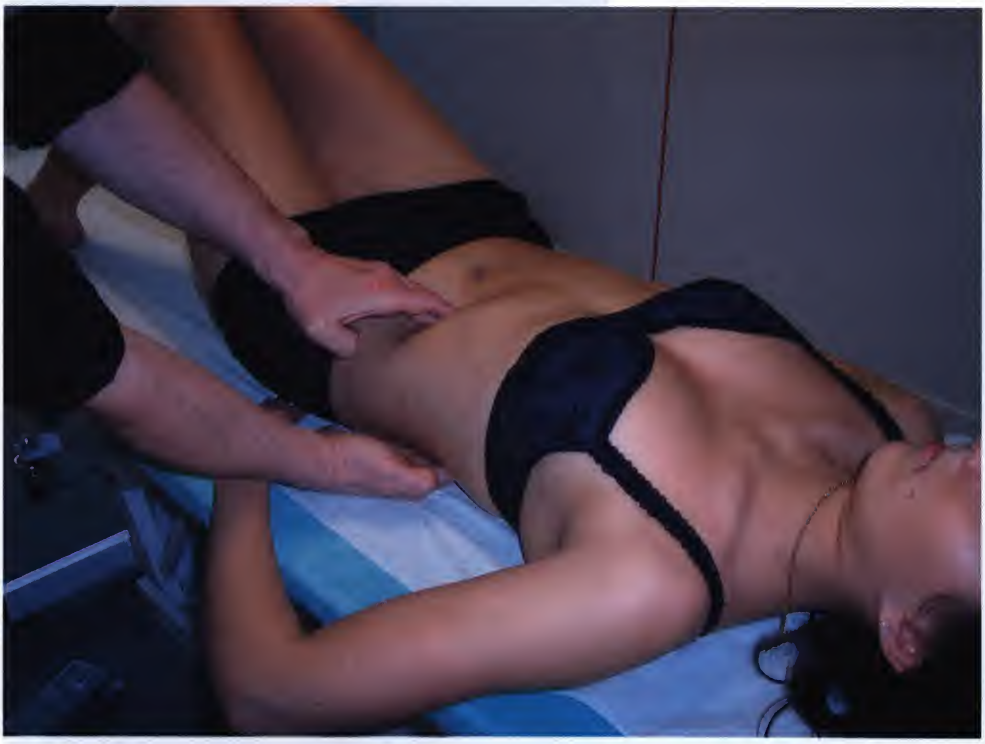

Mobilisation de la première portion du duodénum par le foie

- **BUT DE LA TECHNIQUE :**
  mobiliser la première portion du duodénum par l'intermédiaire du foie ;
- **CHOIX DE LA TECHNIQUE :**
  technique directe ;
- **POSITION DU PATIENT :**
  assis en bord de table, cyphosé au maximum, sa main droite sur sa cuisse droite ;
- **POSITION DU PRATICIEN :**
  debout derrière le patient, son genou gauche sous l'aisselle gauche du patient, son sternum au niveau de la région dorsale moyenne du patient, et, pour ce faire, fléchit son genou droit de façon à ce que son menton se situe au niveau de l'épaule droite du patient ;
- **PARAMÈTRES DE PALPATION :**
  le praticien prend contact avec la face inférieure du foie, sous le rebord costal inférieur droit, à l'aide de la pulpe des doigts de ses deux mains superposées ;
- **DÉROULEMENT DE LA TECHNIQUE :**
  le praticien soulève légèrement la zone, en se calant sur la respiration, et en essayant de pénétrer de plus en plus en profondeur, comme dans la technique pour la ptose du foie.

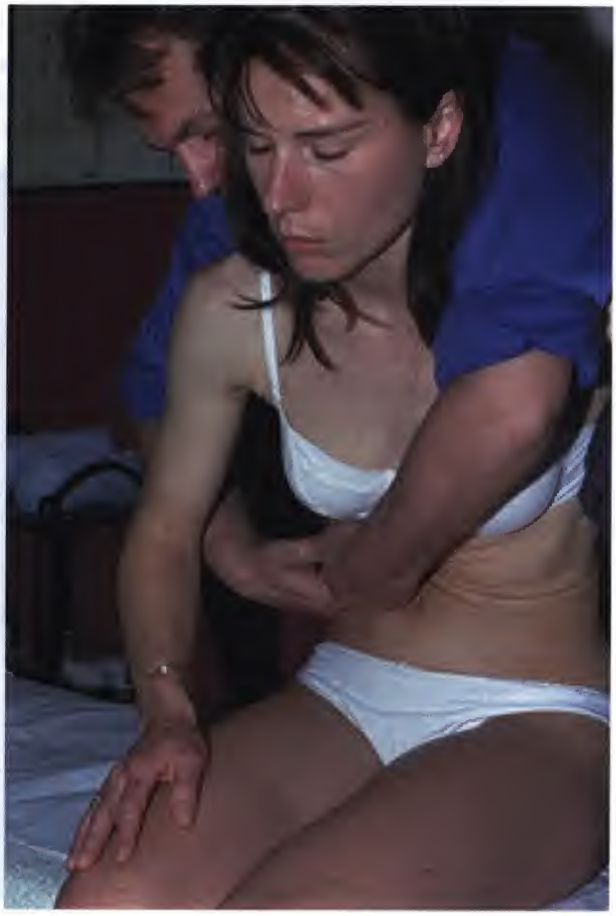

TECHNIQUE DE LIBÉRATION DE D2 PAR LE CÔLON ASCENDANT

- **BUT DE LA TECHNIQUE :**
  redonner de la mobilité à la deuxième portion du duodénum par l'intermédiaire du côlon ascendant ;

- **CHOIX DE LA TECHNIQUE :**
  technique directe ;

- **POSITION DU PATIENT :**
  allongé sur son côté gauche, vers le bord postérieur de la table, genoux fléchis ;

- **POSITION DU PRATICIEN :**
  debout derrière le patient, en contact abdominal avec sa région lombaire ;

- **PARAMÈTRES DE PALPATION :**
  empoigne le côlon ascendant, en basculant le patient en arrière pour en faciliter la prise,
  puis replace le patient dans sa position initiale ;

- **DÉROULEMENT DE LA TECHNIQUE :**
  le praticien tracte le côlon ascendant vers le plafond, en fléchissant ses coudes, de façon à étirer D2 et à en libérer les tensions.

LE PANCRÉAS

Correspondances vertébrales pour le pancréas

MÉTAMÉRIQUES

D9

MÉCANIQUES

D11-D12-L1-L2
diaphragme

À DISTANCE

C3-C4-C5 (nerfs phréniques)
nerfs pneumogastriques

ABORD PALPATOIRE DU PANCRÉAS

✓ **BUT DE LA TECHNIQUE :**
mettre en place les paramètres de palpation du pancréas,
en passant la barrière des tissus ;

✓ **CHOIX DE LA TECHNIQUE :**
directe ;

✓ **POSITION DU PATIENT :**
en décubitus, jambes en crochet ;

✓ **POSITION DU PRATICIEN :**
debout à la droite du patient, face à lui,
de sa main droite en forme de main dite « d'accoucheur », il prend contact avec les tissus en regard du pancréas :
– talon de la main à l'aplomb de D2,
– pouce et auriculaire de part et d'autre de la tête du pancréas,
– doigts pointant vers le hile de la rate en essayant de s'insinuer sous le grill costal gauche,
sa main gauche vient renforcer sa main droite ;

✓ **PARAMÈTRES DE PALPATION :**
la main du praticien pénètre les tissus lentement jusqu'à sentir le battement de l'aorte abdominale,
il diminue alors la pression jusqu'à ne plus percevoir ce battement, ce qui lui permet d'affirmer qu'il se trouve en communication avec le pancréas.

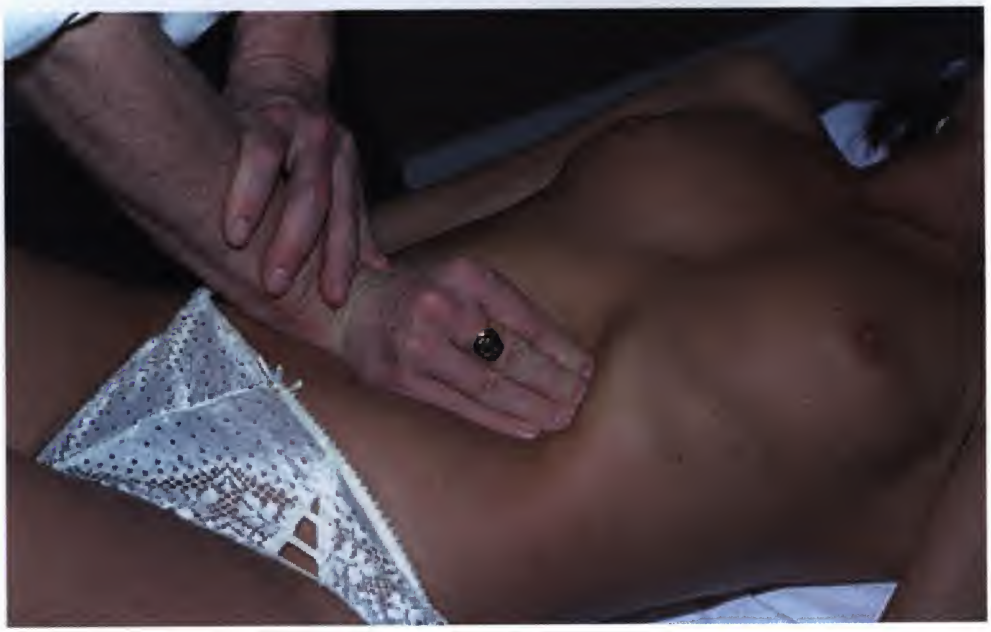

Technique sur le pancréas

- **BUT DE LA TECHNIQUE :**
  libérer les tensions du pancréas en relation avec son environnement ;
- **CHOIX DE LA TECHNIQUE :**
  en exagération de lésion, ou bien en technique de déroulement de fascias ;
- **POSITION DU PATIENT :**
  en décubitus, jambes en crochet ;
- **POSITION DU PRATICIEN :**
  debout à la droite du patient, face à lui ;
- **PARAMÈTRES DE PALPATION :**
  le praticien place le pisiforme de sa main droite en regard du sphincter d'Oddi,
  éminence thénard en regard de l'angle D1-D2,
  met en place les paramètres de palpation du pancréas ;
- **DÉROULEMENT DE LA TECHNIQUE :**
  le praticien teste les différents degrés de liberté de l'organe,
  effectue un empilement des lésions (stacking) et traite le pancréas selon ce principe,
  ou bien suit les mouvements du pancréas en technique de déroulement de fascias.



TECHNIQUE DE MOTILITÉ DU PANCRÉAS

- **BUT DE LA TECHNIQUE :**
  redynamiser le parenchyme pancréatique ;
- **CHOIX DE LA TECHNIQUE :**
  technique directe tissulaire ;
- **POSITION DU PATIENT :**
  en décubitus, jambes en crochet ;
- **POSITION DU PRATICIEN :**
  debout à la droite du patient, face à lui ;
- **PARAMÈTRES DE PALPATION :**
  le praticien place le pisiforme de sa main droite en regard du sphincter d'Oddi,
  éminence thénard en regard de l'angle D1-D2,
  met en place les paramètres de palpation du pancréas ;
- **DÉROULEMENT DE LA TECHNIQUE :**
  le praticien accorde la tension de sa main à celle du pancréas,
  et apprécie la qualité du mouvement embryologique de l'organe,
  et rééquilibre cette motilité.

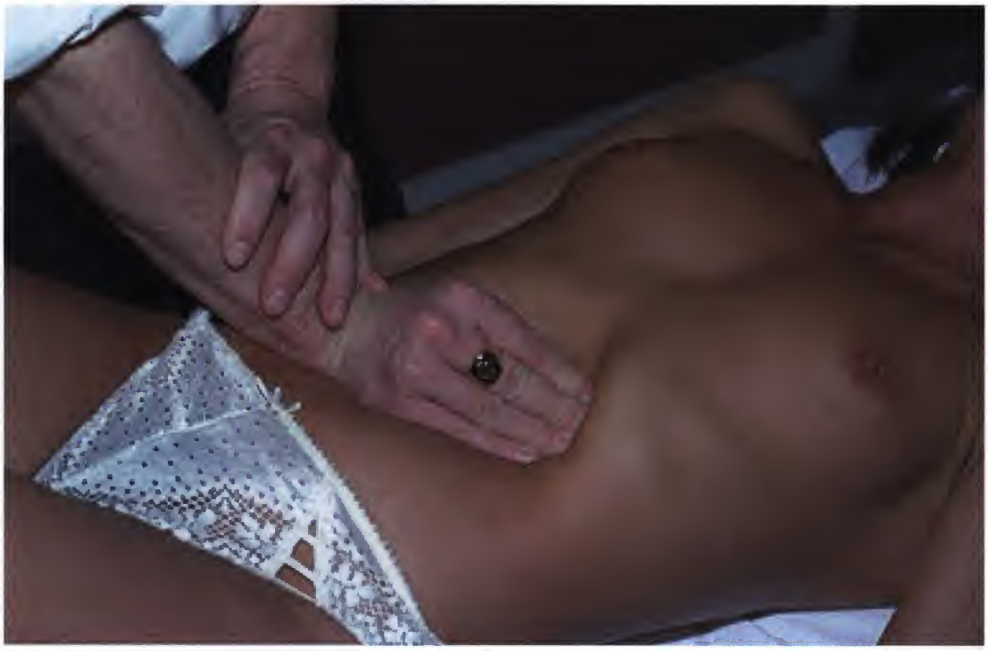

TECHNIQUE D'ÉCOUTE FOIE-PANCRÉAS

✓ **BUT DE LA TECHNIQUE :**
apprécier la liberté et l'harmonie des mouvements entre le foie et le pancréas ;

✓ **CHOIX DE LA TECHNIQUE :**
technique d'écoute avec enchaînement possible sur une technique de correction de type déroulement de fascias ;

✓ **POSITION DU PATIENT :**
en décubitus, jambes en crochet ;

✓ **POSITION DU PRATICIEN :**
debout à la droite du patient, face à lui ;

✓ **PARAMÈTRES DE PALPATION :**
sa main gauche posée à plat en regard du foie,
sa main droite posée à plat en regard du pancréas ;

✓ **DÉROULEMENT DE LA TECHNIQUE :**
le praticien apprécie la synchronisation des mouvements entre le foie et le pancréas, en fixant l'un des deux organes pour tester l'autre, et vice et versa,
puis, il met en œuvre une technique de correction en déroulement de fascias si nécessaire, jusqu'à obtenir une harmonie de mouvements entre les deux organes.

***Remarque** : ce type de technique peut s'appliquer à d'autres couples d'organes.*

Technique de séparation tête du pancréas/deuxième duodénum

✓ **BUT DE LA TECHNIQUE :**
libérer les restrictions de mouvement entre la tête du pancréas et la deuxième portion du duodénum ;

✓ **CHOIX DE LA TECHNIQUE :**
technique directe ;

✓ **POSITION DU PATIENT :**
en décubitus, jambes en crochet ;

✓ **POSITION DU PRATICIEN :**
debout à la droite du patient, face à lui ;

✓ **PARAMÈTRES DE PALPATION :**
superpose ses deux mains de façon à placer la paume de sa main droite sur le dos de sa main gauche,
place le bout de ses doigts entre D2 et la tête du pancréas, le long du bord externe des grands droits,
pénètre les tissus doucement et progressivement en profondeur, à 45° de dehors en dedans ;

✓ **DÉROULEMENT DE LA TECHNIQUE :**
le praticien sépare le bout des doigts de sa main droite, de ceux de sa main gauche, en respectant l'élasticité tissulaire,
puis sépare ses deux mains,
de façon à « décoapter » D2 de la tête du pancréas.



TECHNIQUE POUR L'ANGLE DUODÉNO-JÉJUNAL

✓ **BUT DE LA TECHNIQUE :**
déspasmer l'angle duodéno-jéjunal et libérer la tension du muscle de Treitz ;

✓ **CHOIX DE LA TECHNIQUE :**
technique directe de sphincter ;

✓ **POSITION DU PATIENT :**
en décubitus, jambes en crochet ;

✓ **PARAMÈTRES DE PALPATION :**
le praticien entre en contact avec l'angle duodéno-jéjunal à l'aide des doigts de ses deux mains superposées,
en pénétrant les tissus en dehors des grands droits, puis en plongeant à 45° en dedans ;

✓ **DÉROULEMENT DE LA TECHNIQUE :**
tout en maintenant la pression, le praticien effectue une rotation horaire,
au maximum de la mise en tension, il maintient pendant 5 à 7 secondes,
lors d'une phase inspiratoire, il laisse les tissus revenir, et effectue une rotation anti-horaire,
puis relâche brusquement sa mise en tension sur une phase inspiratoire, accompagnée ou non d'un « recoil ».

LE JÉJUNUM ET L'ILÉUM

Correspondances vertébrales pour le jéjunum et l'iléum

MÉTAMÉRIQUES

D9-D10-D11-D12

MÉCANIQUES

basses côtes correspondantes à D9-D10-D11-D12
L3-L4 pour la racine du mésentère
et la vaso-motion du mésentère
L1-L2 pour les psoas

À DISTANCE

nerfs pneumogastriques

TECHNIQUE DE MOBILISATION DU JÉJUNUM ET DE L'ILÉUM

- **BUT DE LA TECHNIQUE :**
  libérer les adhérences de l'intestin grêle par rapport à son environnement, afin d'améliorer sa mobilité ;

- **CHOIX DE LA TECHNIQUE :**
  technique directe ;

- **POSITION DU PATIENT :**
  en décubitus latéral gauche, le dos près du bord postérieur de la table, jambe inférieure repliée, jambe supérieure tendue avec le pied en arrière, en dehors de la table ;

- **POSITION DU PRATICIEN :**
  debout derrière le patient ;

- **PARAMÈTRES DE PALPATION :**
  le praticien prend contact avec les tissus à l'aide de ses deux mains en godet,
  – auriculaire droit en regard de la crête iliaque gauche,
  – auriculaire gauche sous le rebord costal gauche,
  plie ses genoux et appuie son sternum contre le dos du patient ;

- **DÉROULEMENT DE LA TECHNIQUE :**
  le praticien soulève la masse du grêle en pliant les coudes.

Technique de mobilisation du jéjunum et de l'iléum

- **BUT DE LA TECHNIQUE :**
  libérer les adhérences de l'intestin grêle par rapport à son environnement ;
- **CHOIX DE LA TECHNIQUE :**
  technique de déroulement de fascias ;
- **POSITION DU PATIENT :**
  en décubitus, jambes en crochet ;
- **POSITION DU PRATICIEN :**
  debout à la droite du patient ;
- **PARAMÈTRES DE PALPATION :**
  positionne ses doigts en crochet autour du grêle,
  en partant de la fosse iliaque gauche ;
- **DÉROULEMENT DE LA TECHNIQUE :**
  le praticien suit le « déroulement » de la masse de l'intestin grêle.

TECHNIQUE DE MOBILISATION DU JÉJUNUM ET DE L'ILÉUM

✓ **BUT DE LA TECHNIQUE :**
libérer les adhérences de l'intestin grêle par rapport à son environnement ;

✓ **CHOIX DE LA TECHNIQUE :**
technique directe ;

✓ **POSITION DU PATIENT :**
en décubitus, jambes en crochet,
en appui sur ses coudes ;

✓ **POSITION DU PRATICIEN :**
debout à la tête du patient, engage son genou gauche sous son dos,
le dos et la tête du patient reposent respectivement sur la cuisse, le thorax et l'épaule du praticien ;

✓ **PARAMÈTRES DE PALPATION :**
le praticien prend contact avec la masse de l'intestin grêle à l'aide de ses doigts en godet,
au niveau de la fosse iliaque gauche ;

✓ **DÉROULEMENT DE LA TECHNIQUE :**
le praticien pousse l'épaule droite du patient, en direction de son iliaque gauche ;
en même temps, il tracte la masse de l'intestin grêle céphaliquement.

***Remarque** : cette technique sera également utilisée pour le côlon sigmoïde, mais le contact avec ce dernier se fera plus profondément.*

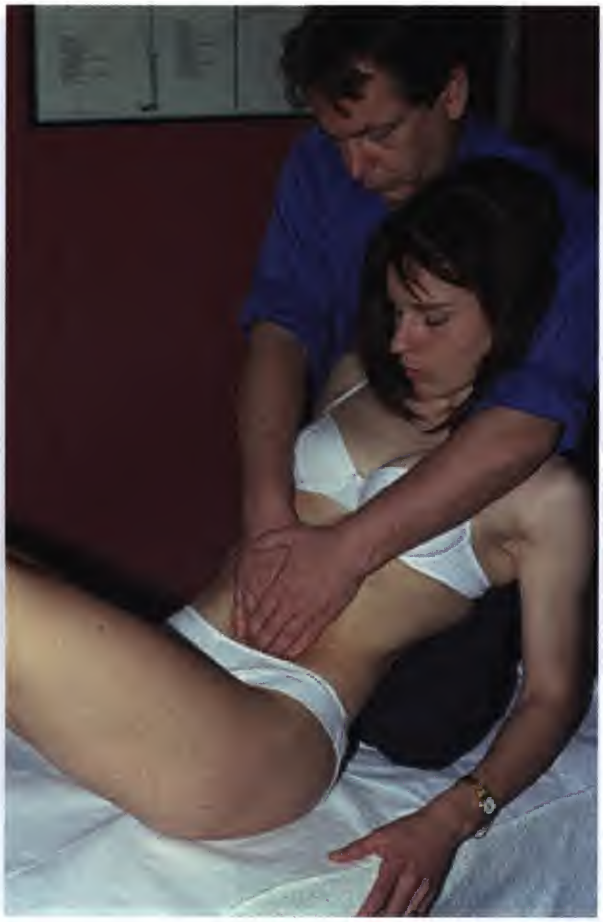

TEST DE MOBILITÉ DU MÉSENTÈRE

✓ **BUT DE LA TECHNIQUE :**
rééquilibrer la motilité de l'intestin grêle ;

✓ **CHOIX DE LA TECHNIQUE :**
technique de déroulement de fascias ;

✓ **POSITION DU PATIENT :**
en décubitus, jambe gauche en crochet ;

✓ **POSITION DU PRATICIEN :**
debout à la droite du patient, face à lui ;

✓ **PARAMÈTRES DE PALPATION :**
positionne ses mains l'une sur l'autre, et prend contact avec la masse de l'intestin grêle de telle sorte que l'axe de ses deux mains se superpose à la direction de la racine du mésentère ;

✓ **DÉROULEMENT DE LA TECHNIQUE :**
le praticien évalue la motilité de l'intestin grêle, selon un balancement horaire/anti-horaire.

Remarque *: cette écoute peut aboutir à une technique d'équilibration des mouvements.*

TECHNIQUE POUR LA RACINE DU MÉSENTÈRE

✓ **BUT DE LA TECHNIQUE :**
libérer les tensions au niveau de la racine du mésentère ;

✓ **CHOIX DE LA TECHNIQUE :**
technique de stacking, ou bien de déroulement de fascias ;

✓ **POSITION DU PATIENT :**
en décubitus, jambes allongées ;

✓ **POSITION DU PRATICIEN :**
debout, à la droite du patient, face à lui ;

✓ **PARAMÈTRES DE PALPATION :**
superpose l'axe de sa main droite (majeur) dans la direction de la racine du mésentère,
place la paume de sa main gauche sur le dos de sa main droite de façon à ce que leurs axes soient perpendiculaires ;

✓ **DÉROULEMENT DE LA TECHNIQUE :**
en prenant garde de ne pas traumatiser l'aorte abdominale,
le praticien, après avoir mis en tension les tissus, effectue une technique de stacking,
ou bien, laisse ceux-ci se dérouler en technique de fascias.

Variante *: le contact de la racine du mésentère se fait avec le bord cubital de la main droite, la main gauche renforce la droite et la technique se déroule selon les mêmes critères que décrits précédemment.*

RÉHARMONISATION DE LA MOTILITÉ DU JÉJUNUM ET DE L'ILÉUM

✓ **BUT DE LA TECHNIQUE :**
tester et réharmoniser la motilité de l'intestin grêle ;

✓ **CHOIX DE LA TECHNIQUE :**
technique d'écoute et de déroulement de fascias ;

✓ **POSITION DU PATIENT :**
en décubitus, jambes allongées ;

✓ **POSITION DU PRATICIEN :**
debout, face au patient, à sa droite ;

✓ **PARAMÈTRES DE PALPATION :**
la main droite du praticien prend contact avec le groupe des anses horizontales (portion supérieure gauche),
sa main gauche, avec celui des anses verticales (portion inférieure droite) ;

✓ **DÉROULEMENT DE LA TECHNIQUE :**
le praticien teste l'expir :
– sa main supérieure est entraînée en bas et en dedans,
– sa main inférieure est entraînée en haut et en dedans, mais le mouvement est moins important,
les deux mains se rapprochent donc du point d'émergence de l'artère mésentérique supérieure au niveau de la racine du mésentère,
elles convergent donc vers l'ombilic,
selon les informations recueillies, le praticien équilibrera les mouvements de motilité des anses verticales et horizontales, après avoir suivi les tissus dans leur déroulement.

TECHNIQUE POUR LA VALVULE ILÉOCÆCALE

- **BUT DE LA TECHNIQUE :**
  libère le spasme de la valvule de Bohin ;
- **CHOIX DE LA TECHNIQUE :**
  technique de libération de sphincter ;
- **POSITION DU PATIENT :**
  en décubitus, jambe droite en crochet ;
- **POSITION DU PRATICIEN :**
  debout à sa droite ;
- **PARAMÈTRES DE PALPATION :**
  le praticien contacte la valvule de Bohin à l'aide de la pulpe des doigts de ses deux mains superposées ;
- **DÉROULEMENT DE LA TECHNIQUE :**
  le praticien effectue une technique de rotation horaire/anti-horaire classique de sphincter.

TECHNIQUE POUR LA VALVULE ILÉOCÆCALE

✓ **BUT DE LA TECHNIQUE :**
désinvaginer l'iléon ;

✓ **CHOIX DE LA TECHNIQUE :**
technique directe d'étirement ;

✓ **POSITION DU PATIENT :**
en décubitus, jambe droite en crochet ;

✓ **POSITION DU PRATICIEN :**
debout, face au patient, à sa droite ;

✓ **PARAMÈTRES DE PALPATION :**
le praticien crochète la face interne du cæcum à l'aide des doigts de ses deux mains superposés,
de façon à ce que majeurs et annulaires se situent de part et d'autre de la partie attenante de l'iléon ;

✓ **DÉROULEMENT DE LA TECHNIQUE :**
une main fixe le cæcum,
pendant que l'autre tracte l'iléon comme pour le « désengager » du cæcum.

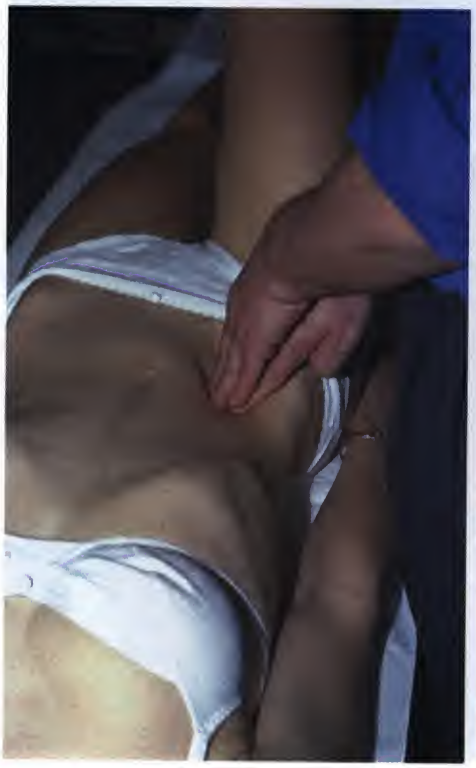

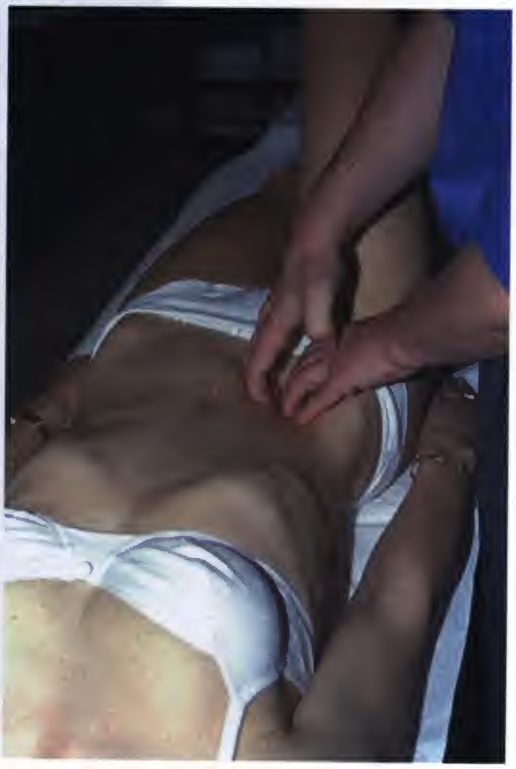

TECHNIQUE POUR VENTRE SPASMÉ

✓ **BUT DE LA TECHNIQUE :**
Redynamiser la circulation du mésentère et soulager un ventre spasmé ;

✓ **CHOIX DE LA TECHNIQUE :**
technique de déroulement tissulaire de dynamisation circulatoire ;

✓ **POSITION DU PATIENT :**
en décubitus, jambes en crochet ;

✓ **POSITION DU PRATICIEN :**
face au patient, à sa droite, assis en bord de table ;

✓ **PARAMÈTRES DE PALPATION :**
la paume de la main droite du praticien prend contacte avec le sacrum,
la paume de sa main gauche, avec le mésentère,
le praticien demande au patient d'allonger ses jambes ;

✓ **DÉROULEMENT DE LA TECHNIQUE :**
le praticien suit le déroulement du sacrum par rapport au mésentère, et inversement,
de façon à obtenir un équilibre de mouvement horaire/anti-horaire rythmique opposé entre mésentère et sacrum.

LE CÔLON

Correspondances vertébrales pour les côlons

MÉTAMÉRIQUES

L1-L2-L3

MÉCANIQUES

rachis lombaire et sacrum

À DISTANCE

plexus lombaire et lombo-sacré
nerf pneumogastrique
pour la partie initiale du côlon
parasympathique sacré
pour la partie terminale du côlon

TECHNIQUE POUR LE CÆCUM

✓ **BUT DE LA TECHNIQUE :**
libérer les attaches pariéto-cæcales latérales ;

✓ **CHOIX DE LA TECHNIQUE :**
technique directe ;

✓ **POSITION DU PATIENT :**
allongé sur son côté gauche, près du bord antérieur de la table ;

✓ **POSITION DU PRATICIEN :**
assis derrière, de façon à ce que le bassin du patient soit en contact avec la hanche droite du praticien ;

✓ **PARAMÈTRES DE PALPATION :**
le praticien prend contact avec la partie externe du cæcum, à l'aide de ses pouces superposés qui s'insinuent entre le cæcum et la fosse iliaque interne,
laisse les autres doigts s'étaler sur l'abdomen du patient ;

✓ **DÉROULEMENT DE LA TECHNIQUE :**
elle consiste à mettre les poignets en extension,
et à exercer une pression contre le cæcum à l'aide des deux pouces superposés de façon à l'amener de dehors en dedans et d'arrière en avant,
le praticien terminera sa manœuvre par un relâchement brusque de sa pression, ou un « recoil », sur une phase inspiratoire.

TECHNIQUE POUR LES ATTACHES PARIÉTO-CÆCO-LATÉRALES

- **BUT DE LA TECHNIQUE :**
  libérer les attaches inféro-internes du cæcum (fascia de Toldt, partie inférieure de la racine du mésentère, méso-appendice) ;
- **CHOIX DE LA TECHNIQUE :**
  technique directe ;
- **POSITION DU PATIENT :**
  en décubitus, jambes en crochet ;
- **POSITION DU PRATICIEN :**
  debout, à la gauche ou à la droite du patient ;
- **PARAMÈTRES DE PALPATION :**
  le praticien prend contact avec la partie inféro-interne du cæcum, dans la fosse iliaque droite ;
- **DÉROULEMENT DE LA TECHNIQUE :**
  le praticien se laisse aller vers sa gauche et en arrière.

TECHNIQUE POUR LES ATTACHES MÉDIALES DU CÆCUM

- **BUT DE LA TECHNIQUE :**
  libérer les attaches inféro-internes du caecum (fascia de Toldt, partie inférieure de la racine du mésentère, méso-appendice) ;

- **CHOIX DE LA TECHNIQUE :**
  technique directe ;

- **POSITION DU PATIENT :**
  en décubitus, jambe droite en crochet ;

- **POSITION DU PRATICIEN :**
  debout, à la tête du patient, à sa droite ;

- **PARAMÈTRES DE PALPATION :**
  le praticien prend contact avec la partie inféro-interne du cæcum, dans la fosse iliaque droite ;

- **DÉROULEMENT DE LA TECHNIQUE :**
  le praticien se laisse aller en arrière,
  il tracte ainsi céphaliquement et légèrement à droite les tissus à l'aide de ses deux mains superposées.

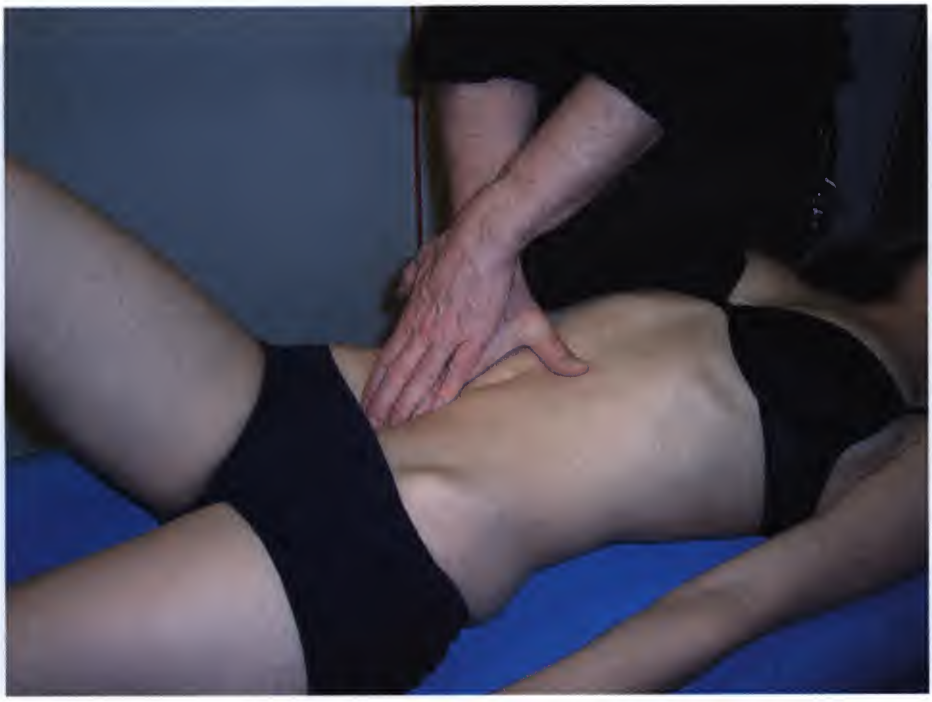

TECHNIQUE POUR LA MOTILITÉ DES CÔLONS

✓ **BUT DE LA TECHNIQUE :**
rééquilibration des mouvements de **motilité** des côlons ;

✓ **CHOIX DE LA TECHNIQUE :**
technique directe, ou bien en déroulement de fascias ;

✓ **POSITION DU PATIENT :**
en décubitus, jambes en crochet ;

✓ **POSITION DU PRATICIEN :**
assis du côté du côlon à traiter ;

✓ **PARAMÈTRES DE PALPATION :**
le praticien saisit le côlon ascendant (descendant) entre :
les pouces en arrière,
les doigts en avant ;

✓ **DÉROULEMENT DE LA TECHNIQUE :**
le praticien teste les rotations interne et externe,
puis équilibre ces mouvements.

Remarque *: le côlon ascendant est plus facile à saisir que le côlon descendant, ce dernier étant plus postérieur, médian et moins gros.*

TECHNIQUE POUR LA MOTILITÉ DES CÔLONS

✓ **BUT DE LA TECHNIQUE :**
rééquilibrer les mouvements de motilité des côlons ;

✓ **CHOIX DE LA TECHNIQUE :**
technique directe ou bien en déroulement de fascias ;

✓ **POSITION DU PATIENT :**
allongé sur le côté opposé au côlon à traiter,
jambe inférieure fléchie,
jambe supérieure tendue, avec le pied en arrière et en dehors de la table, de façon à « ouvrir » la zone à traiter ;

✓ **POSITION DU PRATICIEN :**
debout derrière le patient, ce dernier étant en appui contre lui ;

✓ **PARAMÈTRES DE PALPATION :**
le praticien saisit le côlon ascendant (descendant) entre :
les pouces en arrière,
les doigts en avant ;

✓ **DÉROULEMENT DE LA TECHNIQUE :**
le praticien teste les rotations interne et externe,
puis équilibre ces mouvements.

Technique de mobilisation des fascias de Toldt

✓ **BUT DE LA TECHNIQUE :**
libérer les adhérences des fascias de Toldt par rapport à leur environnement, pour redonner de la mobilité à l'ensemble ;

✓ **CHOIX DE LA TECHNIQUE :**
technique directe ;

✓ **POSITION DU PATIENT :**
en décubitus, jambes en crochet ;

✓ **POSITION DU PRATICIEN :**
sur le côté du côlon à traiter, un genou au sol ;

✓ **PARAMÈTRES DE PALPATION :**
le praticien prend contact avec le côlon à l'aide de ses deux mains,
– la main céphalique, en contact avec la partie postérieure du côlon, pulpe des doigts et tête des métacarpiens de part et d'autre des apophyses épineuses de L3-L2-L1-D12,
– la main caudale sur la partie antérieure du côlon ;

✓ **DÉROULEMENT DE LA TECHNIQUE :**

1er temps :
le praticien exerce une compression entre ses deux mains, puis,
la main céphalique tracte les apophyses épineuses (pulpe des doigts),
pendant que la main caudale pousse le côlon pour le maintenir en rotation interne.

2e temps :
la main céphalique pousse les apophyses épineuses (tête des métatarsiens),
alors que la main caudale tracte le côlon en rotation externe.

***Remarque** : le praticien attend le relâchement des tissus au cours de chaque mouvement de rotation; cette technique dégage l'ensemble côlon/fascia de Toldt/rein.*

TECHNIQUE POUR LE CÔLON TRANSVERSE

✓ **BUT DE LA TECHNIQUE :**
libérer les adhérences du colon transverse par rapport à son environnement, ainsi que la région sous-mésocolique ;

✓ **CHOIX DE LA TECHNIQUE :**
technique directe ;

✓ **POSITION DU PATIENT :**
en décubitus, jambes en crochet ;

✓ **POSITION DU PRATICIEN :**
debout, à la tête du patient, à sa droite, regardant son bassin ;

✓ **PARAMÈTRES DE PALPATION :**
le praticien saisit le côlon transverse à l'aide de ses deux mains côte à côte ;

✓ **DÉROULEMENT DE LA TECHNIQUE :**
elle consiste à tracter le côlon transverse céphaliquement.

TECHNIQUE POUR LES ANGLES COLIQUES

✓ **BUT DE LA TECHNIQUE :**
redonner de la mobilité aux angles coliques et limiter l'effet pervers de leur fermeture ;

✓ **CHOIX DE LA TECHNIQUE :**
technique directe ;

✓ **POSITION DU PATIENT :**
en décubitus, jambes en crochet ;

✓ **POSITION DU PRATICIEN :**
debout, du côté opposé, ou du même côté que l'angle à traiter, tournant le dos au patient ;

✓ **PARAMÈTRES DE PALPATION :**
en suivant le colon transverse et le côlon ascendant ou descendant comme points de repères,
le praticien saisit l'angle colique à l'aide des doigts de ses deux mains, en crochet :
– une main en contact avec le côlon transverse,
– l'autre en contact avec le côlon ascendant ou descendant ;

***Remarque** : la prise de contact se fera la plus externe possible pour être en dehors de la vésicule biliaire à droite ou de l'estomac à gauche.*

✓ **DÉROULEMENT DE LA TECHNIQUE :**
le praticien se laisse aller en arrière pour tracter l'angle colique céphaliquement.

***Remarque** : si les angles coliques sont fermés, cette manœuvre ne prétend pas les ouvrir, mais entraînera une meilleure mobilité de cette région, donc une amélioration du transit intestinal.*

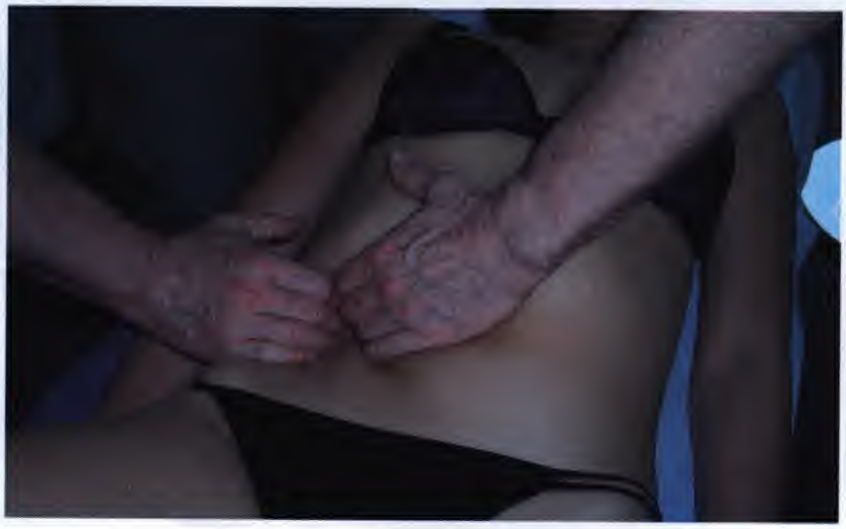

TECHNIQUE POUR L'ANGLE SPLÉNIQUE DU CÔLON

✓ **BUT DE LA TECHNIQUE :**
redonner de la mobilité à l'angle colique gauche pour améliorer le transit intestinal ;

✓ **CHOIX DE LA TECHNIQUE :**
technique directe ;

✓ **POSITION DU PATIENT :**
assis en bord de table, jambes pendantes, la main gauche à plat sur sa cuisse gauche ;

✓ **POSITION DU PRATICIEN :**
debout derrière le patient, son genou droit sous l'aisselle droite du patient, pied droit sur la table,
fléchit son genou gauche de façon à placer son menton au niveau de l'épaule gauche du patient, et son sternum au contact de sa région dorsale moyenne,
cyphose le patient ;



✓ **PARAMÈTRES DE PALPATION :**
en suivant le côlon transverse et le côlon descendant comme points de repères,
le praticien saisit l'angle colique à l'aide des doigts de ses deux mains, en crochet :
– une main en contact avec le côlon transverse,
– l'autre en contact avec le côlon ascendant ou descendant ;

***Remarque** : la prise de contact se fera la plus externe possible pour être en dehors de l'estomac.*



✓ **DÉROULEMENT DE LA TECHNIQUE :**
le praticien soulève l'angle colique en haut et en arrière,
et entraîne le tronc du patient en rotation droite et inclinaison gauche pour accentuer l'ouverture de l'angle.

TECHNIQUE POUR L'ANGLE HÉPATIQUE DU CÔLON

✓ **BUT DE LA TECHNIQUE :**
redonner de la mobilité à l'angle colique droit pour améliorer le transit intestinal ;

✓ **CHOIX DE LA TECHNIQUE :**
technique directe ;

✓ **POSITION DU PATIENT :**
assis en bord de table, jambes pendantes, la main droite à plat sur sa cuisse droite ;

✓ **POSITION DU PRATICIEN :**
debout derrière le patient, son genou gauche sous l'aisselle gauche du patient, pied gauche sur la table,
fléchit son genou gauche de façon à placer son menton au niveau de l'épaule droite du patient, et son sternum au contact de sa région dorsale moyenne,
cyphose le patient ;

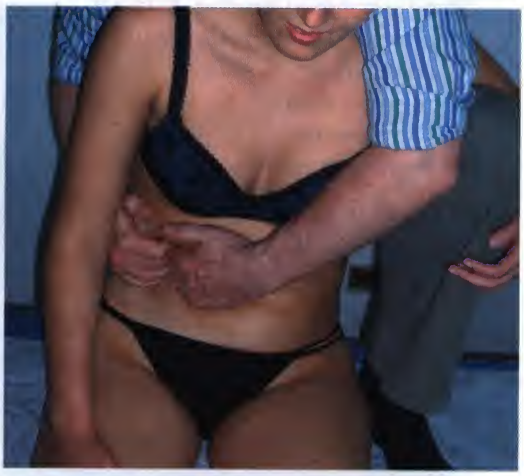

✓ **PARAMÈTRES DE PALPATION :**
en suivant le côlon transverse et le côlon ascendant comme points de repères,
le praticien saisit l'angle colique à l'aide des doigts de ses deux mains, en crochet :
– une main en contact avec le côlon transverse,
– l'autre en contact avec le côlon ascendant ou descendant ;

***Remarque** : la prise de contact se fera la plus externe possible pour être en dehors de la vésicule.*

✓ **DÉROULEMENT DE LA TECHNIQUE :**
le praticien soulève l'angle colique en haut et en arrière,
et entraîne le tronc du patient en rotation gauche et inclinaison droite pour accentuer l'ouverture de l'angle.

TECHNIQUE POUR LE CÔLON SIGMOÏDE

✓ **BUT DE LA TECHNIQUE :**
libérer les adhérences du côlon sigmoïde par rapport à son environnement, afin de lui redonner de la mobilité ;

✓ **CHOIX DE LA TECHNIQUE :**
technique directe ;

✓ **POSITION DU PATIENT :**
en décubitus, en position déclive, tronc reposant sur les genoux du praticien, jambes en crochet ;

✓ **POSITION DU PRATICIEN :**
assis à la tête du patient, en biais, face à lui, table en position basse, reçoit le dos et la tête du patient sur ses cuisses, lève la table de façon à obtenir la position déclive ;

✓ **PARAMÈTRES DE PALPATION :**
le praticien prend contact avec la partie inférieure du côlon sigmoïde, dans la fosse iliaque gauche ;

✓ **DÉROULEMENT DE LA TECHNIQUE :**
dans un premier temps, le praticien tracte le côlon sigmoïde vers l'épaule droite du patient,
puis, tout en gardant ce paramètre, le tracte en direction de l'ombilic.

Variante *: même technique, mais le patient sera en appui sur ses coudes, et le praticien recevra le dos et la tête du patient sur sa cuisse et son épaule gauche, genou en coin sur la table (cf. : technique de l'intestin grêle).*



TECHNIQUE POUR LA RACINE DU MÉSO-CÔLON SIGMOÏDE

✓ **BUT DE LA TECHNIQUE :**
libérer les adhérences du méso-côlon sigmoïde et les tensions de sa racine, pour redonner de la mobilité à l'ensemble ;

✓ **CHOIX DE LA TECHNIQUE :**
technique directe ;

✓ **POSITION DU PATIENT :**
en décubitus, jambes en crochet ;

✓ **POSITION DU PRATICIEN :**
debout à la tête du patient, à sa droite ;

✓ **PARAMÈTRES DE PALPATION :**
le praticien prend contact avec la région à l'aide de ses doigts en godet, en dedans de l'épine iliaque antéro supérieure gauche,
en dedans du psoas gauche,
le plus profondément possible pour saisir la zone d'insertion péritonéale ;

✓ **DÉROULEMENT DE LA TECHNIQUE :**
le praticien met en tension la zone à traiter,
et tracte les tissus vers l'ombilic, puis les relâche sur une phase inspiratoire.

TECHNIQUE POUR LA MOTILITÉ DU CADRE COLIQUE

✓ **BUT DE LA TECHNIQUE :**
rééquilibrer le mouvement de **motilité** du cadre colique ;

✓ **CHOIX DE LA TECHNIQUE :**
technique d'induction ;

✓ **POSITION DU PATIENT :**
en décubitus, jambes en crochet ;

✓ **POSITION DU PRATICIEN :**
debout, à la droite du patient, face à lui ;

✓ **PARAMÈTRES DE PALPATION :**
la main gauche du praticien en contact du côlon ascendant, talon au niveau du cæcum,
la main droite en contact du côlon descendant, talon au niveau du côlon iliaque ;

✓ **DÉROULEMENT DE LA TECHNIQUE :**
selon un axe antéro-postérieur passant par l'ombilic,
les mains du praticien doivent induire simultanément une rotation dans une direction horaire,
puis dans une direction antihoraire,
pour finalement équilibrer rythme et fréquence de la motilité de l'ensemble.

Technique pour le grand omentum

✓ **BUT DE LA TECHNIQUE :**
redonner de la mobilité au grand omentum en libérant ses adhérences ;

✓ **CHOIX DE LA TECHNIQUE :**
technique de « stacking » ;

✓ **POSITION DU PATIENT :**
en décubitus, tête reposant sous un coussin, jambes tendues ;

✓ **POSITION DU PRATICIEN :**
debout, à droite du patient, face à lui ;

✓ **PARAMÈTRES DE PALPATION :**
le praticien enserre à l'aide de ses deux mains doigts croisés, contacte la masse abdominale et effectue une mise en tension en tractant les tissus vers le plafond ;

✓ **DÉROULEMENT DE LA TECHNIQUE :**
le praticien teste les mouvements dans toutes les directions :
- compression-décompression,
- haut-bas,
- droite-gauche,
- bascule latérale droite-latérale gauche,
- bascule avant-arrière,
- rotations horaire-anti-horaire,

et empile les différents paramètres de liberté (exagération de lésion),
il relâche sa mise en tension lorsqu'il sent la libération des tissus, sur une phase inspiratoire.

LES REINS ET LES SURRÉNALES

Correspondances vertébrales pour les reins

EMBRYOLOGIE

C7-T1
T7

MÉTAMÉRIQUES

D11-D12 L1-L2

MÉCANIQUES

rachis lombaire, sacrum, pubis, coccyx

À DISTANCE

12e nerf intercostal,
plexus lombaire et lombo-sacré

Technique pour les surrénales

- **BUT DE LA TECHNIQUE :**
  stimuler, redynamiser le parenchyme surrénalien et libérer les tensions fasciales environnantes ;
- **CHOIX DE LA TECHNIQUE :**
  technique de déroulement de fascias ;
- **POSITION DU PATIENT :**
  en décubitus, tête reposant sous un coussin, jambes en crochet ;
- **POSITION DU PRATICIEN :**
  debout à la droite du patient ;
- **PARAMÈTRES DE PALPATION :**
  le praticien place ses mains au niveau de l'espace de Grynfeldt entre la transverse de L1 et K12 et va diriger la pulpe de ses doigts céphaliquement, en dedans en direction des surrénales ;
- **DÉROULEMENT DE LA TECHNIQUE :**
  mise en tension, accord palpatoire, le praticien suit le déroulement des tissus, jusqu'à une sensation de relâchement.

  Variante *: Le praticien exerce des vibrations sur des phases inspiratoires.*

TECHNIQUE POUR LES SURRÉNALES

✓ **BUT DE LA TECHNIQUE :**
stimuler, redynamiser le parenchyme surrénalien et libérer les tensions fasciales environnantes ;

✓ **CHOIX DE LA TECHNIQUE :**
technique de déroulement de fascias ;

✓ **POSITION DU PATIENT :**
en procubitus, pieds en dehors de la table, bras pendants de part et d'autre, tête sur le côté le plus confortable ;

✓ **POSITION DU PRATICIEN :**
debout au-dessus du patient, face à lui ;

✓ **PARAMÈTRES DE PALPATION :**
le praticien place la pulpe de ses pouces au niveau de la charnière dorso-lombaire de part et d'autre de la colonne vertébrale en regard des surrénales ;

✓ **DÉROULEMENT DE LA TECHNIQUE :**
mise en tension, accord palpatoire, le praticien suit le déroulement des tissus, jusqu'à une sensation de relâchement.

***Variante** : le praticien place la paume de ses mains au niveau de la charnière dorso-lombaire de part et d'autre de la colonne vertébrale, en regard des surrénales.*

TEST DU REBOND

- **BUT DE LA TECHNIQUE :**
  repérer la position du pôle inférieur du rein ;
- **CHOIX DE LA TECHNIQUE :**
  technique palpatoire ;
- **POSITION DU PATIENT :**
  en décubitus, jambes en crochet ;
- **POSITION DU PRATICIEN :**
  debout ou assis du côté du rein à repérer ;
- **PARAMÈTRES DE PALPATION :**
  pour un rein droit,
  le praticien place le majeur de sa main gauche au niveau de l'espace de Grynfeldt,
  la pulpe des doigts de sa main droite en dedans du cæcum ;
- **DÉROULEMENT DE LA TECHNIQUE :**
  le praticien envoie une information en tapotant rythmiquement au niveau de l'espace de Grynfeldt avec le majeur, en crochet, de sa main céphalique,
  l'information sera recueillie par la pulpe des doigts de sa main droite,
  dès que l'information est perçue, le praticien devra repérer le niveau de la région abdominale correspondant au pôle inférieur du rein droit.

TEST LÉSIONNEL DU REIN

✓ **BUT DU TEST :**
différencier l'origine d'une douleur éventuelle ;

✓ **TYPE DE TECHNIQUE :**
technique de compression ou de rebond ;

✓ **POSITION DU PATIENT :**
en décubitus ;

✓ **POSITION DU PRATICIEN :**
debout, du côté du rein à tester, face au patient ;

✓ **PARAMÈTRES DE PALPATION :**
le praticien, pour un rein gauche, place sa main droite sous la 12e côte,
sa main gauche à la verticale, en regard de sa main droite,
doigts joints, pour palper le rein au niveau de l'abdomen ;

✓ **DÉROULEMENT DU TEST :**
le praticien comprime d'abord le rein à l'aide de ses deux mains,
puis exerce une poussée (rebond) sur le rein, à l'aide de sa main droite,
et réceptionne cette poussée à l'aide de sa main gauche.

Interprétation :
- en cas de douleur à la compression, il y aura atteinte du parenchyme rénal comme dans l'hydronéphrose,
- en cas de douleur lors d'une manœuvre de rebond, le problème concernera les attaches du rein.



TECHNIQUE POUR LA PTOSE DU REIN

✓ **BUT DE LA TECHNIQUE :**
redonner de la mobilité au rein, sans pouvoir prétendre réduire ou même diminuer la ptose ;

✓ **CHOIX DE LA TECHNIQUE :**
technique directe ;

✓ **POSITION DU PATIENT :**
en décubitus, membres inférieurs allongés ;

✓ **POSITION DU PRATICIEN :**
debout, du même côté que le rein à traiter, face au patient ;

✓ **PARAMÈTRES DE PALPATION :**
après avoir repéré la position du pôle inférieur du rein à l'aide du test du rebond, le praticien empaume celui-ci en plaçant le talon de sa main homologue sous ce pôle, l'autre main venant renforcer la main abdominale ;

✓ **DÉROULEMENT DE LA TECHNIQUE :**
le praticien crée une poussée céphalique, légèrement médiale,
maintient cette poussée sur la phase inspiratoire,
gagne céphaliquement sur la phase expiratoire.

Remarque *: normalement, cette poussée est aisée et non douloureuse pour le patient ;*
– si cette poussée est restreinte au maximum de la mobilité, créez passivement une rotation externe puis interne autour d'un axe passant par le majeur,
– appréciez la direction de mobilité la plus importante, vous signant le positionnement lésionnel du rein, dans sa fixité due à la ptose,
– à ce moment, créer un rebond (recoil).

Technique pour la motilité des reins

- **BUT DE LA TECHNIQUE :**
  rééquilibrer les mouvements de motilité des deux reins ;
- **CHOIX DE LA TECHNIQUE :**
  technique d'induction ;
- **POSITION DU PATIENT :**
  en décubitus, membres inférieurs allongés ;
- **POSITION DU PRATICIEN :**
  debout, face au patient, du côté de sa main directrice ;
- **PARAMÈTRES DE PALPATION :**
  le praticien pose ses deux mains à plat sur l'abdomen, à l'aplomb des deux reins ;
- **DÉROULEMENT DE LA TECHNIQUE :**
  le praticien cherche à équilibrer la motilité des reins.

***Remarque** : la même technique peut se pratiquer en procubitus, main au niveau des espaces de Grynfeldt.*

TRAITEMENT DE LA PTOSE DU REIN

✓ **BUT DE LA TECHNIQUE :**
redonner de la mobilité au rein, selon ses différents degrés de ptose ;

✓ **CHOIX DE LA TECHNIQUE :**
technique directe ;

✓ **POSITION DU PATIENT :**
en décubitus, membres inférieurs allongés ;

✓ **POSITION DU PRATICIEN :**
debout, face au patient, du côté du rein à traiter ;

✓ **PARAMÈTRES DE PALPATION :**
le praticien place sa main homologue, en « main d'accoucheur », en regard du rein à traiter,
talon de la main sous le pôle inférieur ;

✓ **DÉROULEMENT DE LA TECHNIQUE :**
le praticien repousse au maximum le rein en haut et en dedans,
puis, suivant les différents degrés de ptoses, ajoute un paramètre de rotation externe ou interne, de bascule antérieure ou postérieure,

a) dans le 1er degré de ptose :
- le praticien devra comprimer le rein de bas en haut,
- avec bascule antérieure du pôle supérieur ;

b) dans le 2e degré de ptose, rein en rotation externe sur le rail du psoas :
- le praticien devra comprimer le rein de bas en haut,
- avec bascule du pôle supérieur d'avant en arrière, et rotation interne ;

c) dans le 3e degré de ptose, rein en rotation interne par rapport au rail du psoas :
- le praticien devra comprimer le rein de bas en haut,
- avec bascule d'avant en arrière du pôle supérieur, et rotation externe,
- le praticien terminera sa technique en relâchant brusquement sa mise en tension, sur une phase inspiratoire et/ou un « recoil ».

***Variante** : amener le rein en rotation interne (paramètre le plus libre), avant la correction directe en rotation externe.*

TRAITEMENT POUR PTOSE DU REIN

✓ **BUT DE LA TECHNIQUE :**
redonner de la mobilité au rein ;

✓ **CHOIX DE LA TECHNIQUE :**
technique directe ;

✓ **POSITION DU PATIENT :**
en décubitus, jambes en crochet ;

✓ **POSITION DU PRATICIEN :**
debout, à la tête du patient
côté opposé au rein à traiter ;

✓ **PARAMÈTRES DE PALPATION :**
le praticien place ses deux mains l'une sur l'autre,
pénètre les tissus, entre le cæcum et les grands droits, à l'aide de ses doigts en godet,
et contacte le pôle inférieur du rein ;

✓ **DÉROULEMENT DE LA TECHNIQUE :**
le praticien joue sur la mobilité en accord avec la respiration diaphragmatique :
il gagne céphaliquement sur une phase expiratoire,
et maintient la tension sur la phase inspiratoire,
il termine sa technique en relâchant brusquement son contact sur une phase inspiratoire, et/ou un « recoil ».

TRAITEMENT DE LA PTOSE DU REIN

✓ **BUT DE LA TECHNIQUE :**
redonner de la mobilité au rein ;

✓ **CHOIX DE LA TECHNIQUE :**
technique directe ;

✓ **POSITION DU PATIENT :**
assis, près du bord postérieur de la table, la main du côté du rein à traiter, à plat sur la cuisse homologue ;

✓ **POSITION DU PRATICIEN :**
pour un rein droit,
le praticien se place debout derrière le patient, engage son genou gauche sous l'aisselle gauche du patient,
fléchit sur son genou droit de façon à contacter la partie dorsale moyenne du patient avec son sternum, et, pour ce faire, positionne son menton au niveau de l'épaule droite,
passe son bras droit sous l'aisselle droite, et son bras gauche au-dessus de l'épaule gauche du patient ;

✓ **PARAMÈTRES DE PALPATION :**
le praticien contacte le pôle inférieur du rein à l'aide de la pulpe des doigts de ses deux mains superposées, et pour ce faire,
cyphose le patient au niveau de la région lombaire en se focalisant sur D12-L1 afin de faciliter le contact, en relâchant au maximum la sangle abdominale ;

✓ **DÉROULEMENT DE LA TECHNIQUE :**
le praticien soulève le rein sur une phase expiratoire,
maintient la tension sur une phase inspiratoire,
puis effectue un « recoil » sur une phase inspiratoire.

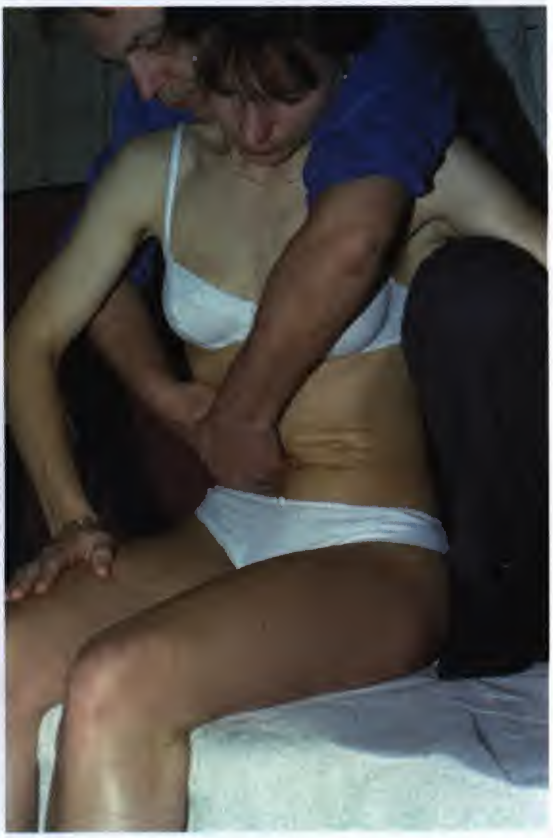

Technique de libération rein/côlon

✓ **BUT DE LA TECHNIQUE :**
redonner de la mobilité et de la motilité aux reins, en les libérant de leurs articulations avec les côlons ;

✓ **CHOIX DE LA TECHNIQUE :**
technique directe ;

✓ **POSITION DU PATIENT :**
en décubitus, jambes en crochet ;

✓ **POSITION DU PRATICIEN :**
sur le côté du rein à traiter, un genou au sol ;

✓ **PARAMÈTRES DE PALPATION :**
le praticien prend contact avec le côlon et le rein à l'aide de ses deux mains,
– la main céphalique crochète le côlon, pouce en arrière, doigts en avant,
– la main caudale sur la partie antérieure du rein ;

✓ **DÉROULEMENT DE LA TECHNIQUE :**
le praticien fixe le côlon et mobilise le rein,
et inversement,
puis équilibre les mouvements entre les deux éléments.

TECHNIQUE DE LIBÉRATION REIN/RATE

✓ **BUT DE LA TECHNIQUE :**
redonner de la mobilité et de la motilité au rein par rapport à la rate ;

✓ **CHOIX DE LA TECHNIQUE :**
technique de déroulement de fascias ;

✓ **POSITION DU PATIENT :**
en décubitus, jambes en crochet ;

✓ **POSITION DU PRATICIEN :**
debout à la gauche du patient ;

✓ **PARAMÈTRES DE PALPATION :**
le praticien prend contact :
– avec le rein gauche du patient par la prise en main d'accoucheur,
– avec la rate, par l'ensemble pouce-index ouverts autour des côtes postéro-latérales ;

✓ **DÉROULEMENT DE LA TECHNIQUE :**
le praticien teste la liberté de mouvement de roue dentée entre le rein et la rate, puis tente d'équilibrer ce mouvement.

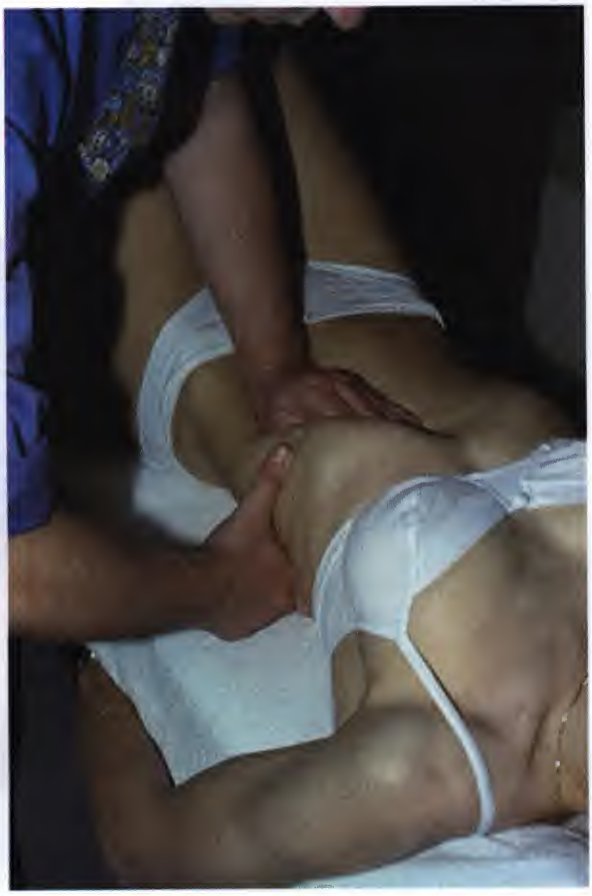

TECHNIQUE FOIE/REIN

- **BUT DE LA TECHNIQUE :**
  libérer les tensions entre le foie et le rein droit ;
- **CHOIX DE LA TECHNIQUE :**
  technique de déroulement de fascias ;
- **POSITION DU PATIENT :**
  en décubitus, jambes en crochet ;
- **POSITION DU PRATICIEN :**
  debout, à droite du patient, face à lui ;
- **PARAMÈTRES DE PALPATION :**
  le praticien prend contact avec le rein droit, au niveau de son pôle inférieur, à l'aide de la prise en main d'accoucheur,
  prend contact avec le foie à l'aide de la paume de sa main gauche, sur la face latérale des basses côtes droites ;
- **DÉROULEMENT DE LA TECHNIQUE :**
  le praticien suit le déroulement du rein par rapport au foie et inversement.

TECHNIQUE COMBINÉE REIN/TRONC

✓ **BUT DE LA TECHNIQUE :**
libérer les tensions fasciales entre le rein et son contenant ;

✓ **CHOIX DE LA TECHNIQUE :**
technique de déroulement de fascias à grand bras de levier ;

✓ **POSITION DU PATIENT :**
assis au fond de la table, jambes pendantes, la main homologue au rein à traiter à plat sur sa cuisse ;

✓ **POSITION DU PRATICIEN :**
pour un rein droit,
le praticien se place debout, derrière, engage son genou gauche sous l'aisselle gauche du patient,
fléchit sur son genou droit de façon à contacter la partie dorsale moyenne du patient avec son sternum, et, pour ce faire, positionne son menton au niveau de l'épaule droite,
passe son bras droit sous l'aisselle droite, et son bras gauche au-dessus de l'épaule gauche du patient ;

✓ **PARAMÈTRES DE PALPATION :**
le praticien place ses mains superposées en contact avec le pôle inférieur du rein ;

✓ **DÉROULEMENT DE LA TECHNIQUE :**
le praticien déroule :
– le rein par rapport au tronc,
– le tronc par rapport au rein.

TECHNIQUE COMBINÉE REIN/MEMBRE INFÉRIEUR

- **BUT DE LA TECHNIQUE :**
  redonner de la mobilité au rein ;
- **CHOIX DE LA TECHNIQUE :**
  technique de déroulement de fascias entre le rein et son contenant, par l'intermédiaire du membre inférieur homolatéral ;
- **POSITION DU PATIENT :**
  en décubitus, jambes du côté du rein à traiter reposant sur le genou du praticien, jambe opposée allongée ;
- **POSITION DU PRATICIEN :**
  debout face au patient, du côté à traiter, son pied homologue sur la table de façon à engager son genou sous le creux poplité du patient ;
- **PARAMÈTRES DE PALPATION :**
  le praticien prend contact avec le rein du patient par une prise dite de « main d'accoucheur » ;
- **DÉROULEMENT DE LA TECHNIQUE :**
  déroulement fascial entre rein et membre inférieur, et réciproquement.

L'URETÈRE ET LA VESSIE

Correspondances vertébrales pour la vessie

EMBRYOLOGIE

C7-T1
T7

MÉTAMÉRIQUES

D11-D12 L1-L2
S2-S3-S4

MÉCANIQUES

rachis lombaire, sacrum, pubis, coccyx, coxo-fémorales

À DISTANCE

plexus lombaire et lombo-sacré

TECHNIQUE DE REPÉRAGE DE L'URETÈRE

- **BUT DE LA TECHNIQUE :**
  repérer l'uretère, au niveau de son coude marginal ;
- **POSITION DU PATIENT :**
  en décubitus, jambes en crochet ;
- **POSITION DU PRATICIEN :**
  debout, du côté de l'uretère à repérer ;
- **PARAMÈTRES DE PALPATION :**
  le praticien positionne la pulpe de ses index, majeur et annulaire verticalement, en direction du coude marginal ; son autre main vient se superposer à la main qui palpe ;
- **DÉROULEMENT DU REPÉRAGE :**
  le praticien pénètre délicatement en profondeur en direction de la fosse lombaire afin de percevoir les battements des artères iliaques.

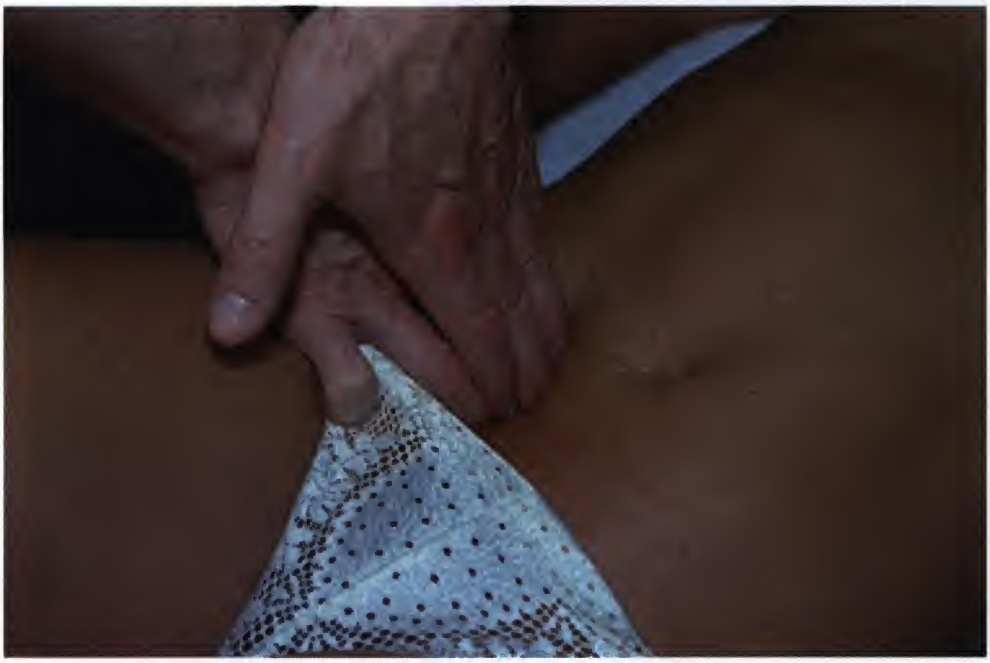

TECHNIQUE POUR L'URETÈRE

✓ **BUT DE LA TECHNIQUE :**
repérer et tenter de faire évacuer un calcul engagé au niveau du coude marginal de l'uretère ;

✓ **CHOIX DE LA TECHNIQUE :**
technique directe de sphincter ;

✓ **POSITION DU PATIENT :**
en décubitus, jambes en crochet ;

✓ **POSITION DU PRATICIEN :**
debout, du côté de l'uretère à traiter ;

✓ **PARAMÈTRES DE PALPATION :**
le praticien contacte la zone du calcul avec la pulpe du majeur de sa main droite, renforcée par la superposition de son autre main (ou par son pisiforme),
et teste les mouvements horaire-anti-horaire ;

✓ **DÉROULEMENT DE LA TECHNIQUE :**
le praticien effectue une compression et une rotation directe (c'est-à-dire, dans la direction opposée à la lésion),
puis étire l'uretère vers le bas,
et enfin, termine son action en relâchant brusquement les tissus sur un temps inspiratoire.

TECHNIQUE POUR L'URETÈRE

- **BUT DE LA TECHNIQUE :**
  diminuer l'état de spasticité de l'uretère ;
- **TYPE DE TECHNIQUE :**
  technique de « stacking » en exagération de lésion ;
- **POSITION DU PATIENT :**
  en décubitus, jambes en crochet ;
- **POSITION DU PRATICIEN :**
  debout, du côté de l'uretère à traiter ;
- **PARAMÈTRES DE PALPATION :**
  le praticien prend contact avec l'uretère comme précédemment décrit ;
- **DÉROULEMENT DE LA TECHNIQUE :**
  le praticien teste la liberté de mouvement haut-bas et entraîne les tissus dans la direction la plus libre,
  maintient la mise en tension obtenue tout en testant les mouvements interne-externe, rotation horaire/anti-horaire… ;
  et « empile » ces différents paramètres,
  parvenu à la fin de son « stacking », il effectue une traction externe des tissus, puis relâche brusquement sa prise sur une phase inspiratoire.

TECHNIQUE POUR TESTER LES LIGAMENTS PUBO-VÉSICAUX

✓ **BUT DE LA TECHNIQUE :**
apprécier la qualité tissulaire des ligaments pubo-vésicaux ;

✓ **POSITION DU PATIENT :**
assis en bord de table, jambes pendantes, les mains à plat sur ses cuisses ;

✓ **POSITION DU PRATICIEN :**
debout en appui sternal contre le dos du patient ;

✓ **PARAMÈTRES DE PALPATION :**
après avoir cyphosé le patient, le praticien à l'aide de la pulpe des doigts, par ses mains superposées, prend contact avec la région sus-pubienne, voir rétro-pubienne ; puis déprime doucement, progressivement les tissus en profondeur vers l'apex vésical et crochète les tissus ;

✓ **DÉROULEMENT DU TEST :**
le praticien effectue une traction céphalique pour apprécier la mobilité et l'élasticité de la vessie.

Remarque *: penser au* ***crédit de peau*** *.*

Variante *: le praticien peut prendre contact avec l'ouraque, en sous-ombilical, et réaliser la même technique de test.*

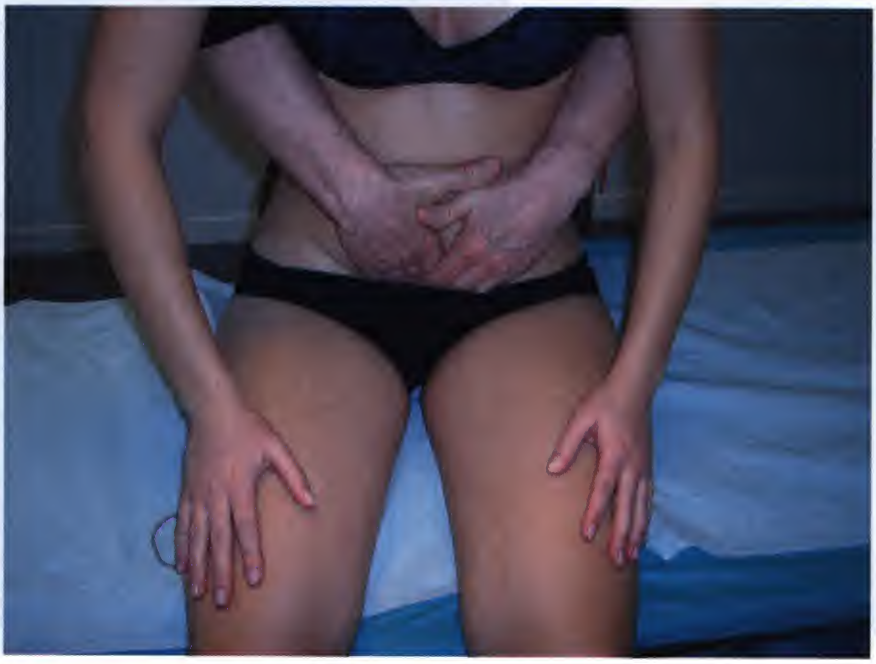

TECHNIQUE POUR LA VESSIE

✓ **BUT DE LA TECHNIQUE :**
restituer la mobilité de la vessie ;

✓ **TYPE DE TECHNIQUE :**
technique directe ;

✓ **POSITION DU PATIENT :**
assis en bord de table, jambes pendantes, les mains à plat sur ses cuisses ;

✓ **POSITION DU PRATICIEN :**
debout derrière, sternum en contact avec le dos du patient ;

✓ **PARAMÈTRES DE PALPATION :**
après avoir cyphosé le patient,
le praticien, à l'aide de la pulpe des doigts de ses deux mains superposées, prend contact avec la région sus-pubienne,
puis déprime doucement et progressivement les tissus en bas et vers la profondeur, dans l'espace rétro-pubien,
afin de contacter l'apex vésical ;

✓ **DÉROULEMENT DE LA TECHNIQUE :**
le praticien tracte les tissus céphaliquement,
tout en demandant au patient de se redresser, en l'accompagnant avec son sternum.

Remarques *: – cette technique est à réaliser plusieurs fois ;*
– penser au ***crédit de peau*** *.*

Variante *: même technique, mais combinée à des latéro-flexions du tronc.*

TECHNIQUE POUR LA VESSIE

✓ **BUT DE LA TECHNIQUE :**
tester les tensions latérales de la vessie ;

✓ **TYPE DE TECHNIQUE :**
technique directe ;

✓ **POSITION DU PATIENT :**
en décubitus, jambes en crochet ;

✓ **POSITION DU PRATICIEN :**
debout à droite du patient,
lui tournant le dos,
en appui contre la table avec sa hanche gauche ;

✓ **PARAMÈTRES DE PALPATION :**
le praticien contacte l'ouraque à l'aide de la pulpe des doigts de ses deux mains superposées,
déprime doucement et progressivement les tissus ;

✓ **DÉROULEMENT DE LA TECHNIQUE :**
le praticien tracte les tissus vers l'ombilic,
et teste la tension des faces latérales de la vessie (membrane obturatrice interne).

Remarque :
– *penser au* ***crédit de peau*** .

Variante *: même test en position assise.*

TECHNIQUE POUR TESTER LA MOTILITÉ DE LA VESSIE

✓ **BUT DE LA TECHNIQUE :**
apprécier la motilité de la vessie ;

✓ **POSITION DU PATIENT :**
en décubitus, jambes en crochet ;

✓ **POSITION DU PRATICIEN :**
debout à la droite du patient, face à lui ;

✓ **PARAMÈTRES DE PALPATION :**
le praticien contacte la région sus-pubienne à l'aide de la paume de sa main gauche, majeur dans l'axe de la ligne pubo-ombilicale,
il demande au patient de soulever son bassin afin de placer la paume de sa main droite sous le sacrum,
puis il demande au patient de reposer son bassin ;

✓ **DÉROULEMENT DU TEST :**
au cours de l'inspir,
les mains du praticien doivent sentir les mouvements suivants :
– pendant que la main abdominale se dirige en avant et en bas,
– la main sacrée ira en bas et en avant.

Remarque *: selon les résultats du test, le praticien pourra équilibrer cette* ***motilité*** *par une technique d'induction.*

TECHNIQUE POUR LIBÉRER LES ADHÉRENCES DU COL DE LA VESSIE

✓ **BUT DE LA TECHNIQUE :**
libérer les adhérences du col de la vessie suite à des cystites répétées, ou détendre l'état spastique du col dans les rétentions urinaires ;

✓ **TYPE DE TECHNIQUE :**
en déroulement de fascias ;

✓ **POSITION DU PATIENT :**
en décubitus, genoux fléchis,
pieds et genoux écartés,
ou bien pieds côte à côte, genoux écartés ;

✓ **POSITION DU PRATICIEN :**
après avoir enfilé un gant (bien examiner sa solidité),
le praticien se place debout, à la droite ou à la gauche de la patiente, selon la main utilisée, face à elle,
pose son genou (droit s'il utilise sa main droite) sur le bord de la table, entre le talon et la fesse de la patiente, de façon à être confortable en tenant compte de la durée possible de la technique ;

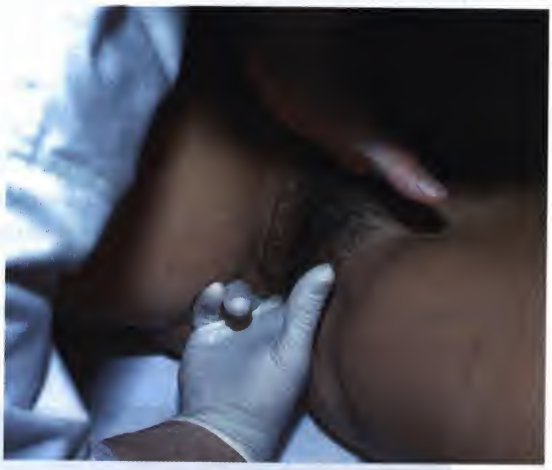

✓ **PARAMÈTRES DE PALPATION :**
le praticien contacte la face postérieure du col de la vessie à l'aide de ses doigts intra-vaginaux, il fixe le fond vésical à l'aide de sa main abdominale,

✓ **DÉROULEMENT DE LA TECHNIQUE :**
le praticien suit le déroulement des tissus.

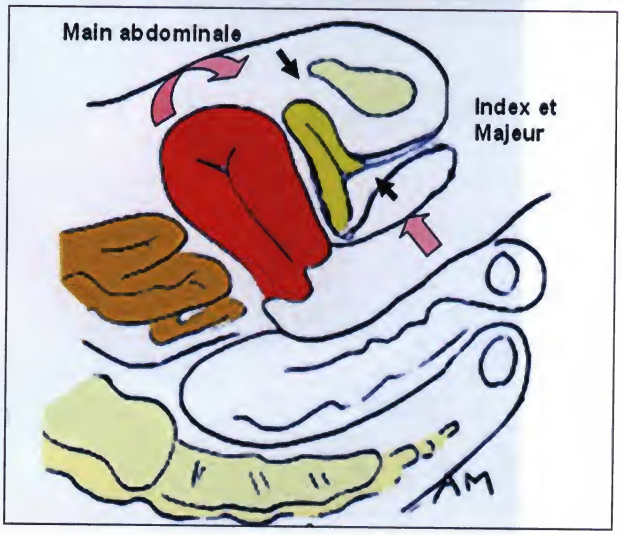

LE COCCYX

À L'ATTENTION DU LECTEUR

Les techniques ostéopathiques par voie interne, qui vont vous être proposées, ont fait leurs preuves dans certains pays d'Europe.
Elles permettent une action précise et un accord palpatoire ciblés sur les différents éléments anatomiques du petit bassin.
En France, l'article 2, 3° de l'arrêté du 6 janvier 1962 du code de la Santé Publique, réserve aux seuls Docteurs en Médecine, tout massage gynécologique.

TECHNIQUE DE TEST DU COCCYX

✓ **BUT DU TEST :**
apprécier les différents paramètres de liberté du coccyx ;

✓ **POSITION DU PATIENT :**
assis en bord de table,
jambes pendantes légèrement écartées pour tendre les attaches coccygiennes,
les mains à plat sur ses cuisses ;

✓ **POSITION DU PRATICIEN :**
debout derrière le patient ;

✓ **PARAMÈTRES DE PALPATION :**
après avoir cyphosé le patient,
le praticien contacte l'apex du coccyx à l'aide de la pulpe du médius de sa main droite,
les pulpes de l'index et de l'annulaire venant se positionner de part et d'autre du coccyx, le long de ses faces latérales ;

✓ **DÉROULEMENT DU TEST :**
1 – la mobilité dans le sens antéro-postérieur se teste en penchant le tronc du patient en avant, entraînant un mouvement du coccyx en flexion,
2 – la mobilité en latéroflexion se teste en inclinant le patient sur le côté, entraînant le coccyx en latéroflexion controlatérale.

TECHNIQUE DE CORRECTION DU COCCYX PAR ABORD EXTERNE

✓ **BUT DE LA TECHNIQUE :**
redonner de la mobilité au coccyx ;

✓ **TYPE DE TECHNIQUE :**
technique en exagération de lésion ;

✓ **POSITION DU PATIENT :**
assis en bord de table,
jambes pendantes légèrement écartées pour tendre les attaches coccygiennes,
les mains à plat sur ses cuisses ;

✓ **POSITION DU PRATICIEN :**
debout derrière le patient ;

✓ **PARAMÈTRES DE PALPATION :**
après avoir cyphosé le patient,
le praticien contacte l'apex du coccyx à l'aide de la pulpe du médius de sa main droite,
les pulpes de l'index et de l'annulaire venant se positionner de part et d'autre du coccyx, le long de ses faces latérales ;

✓ **DÉROULEMENT DU TEST :**
après avoir testé les paramètres de liberté,
le praticien positionne le coccyx en direction du mouvement le plus libre,
attend le relâchement,
et induit un mouvement de correction directe.

***Variante** : même technique en procubitus.*

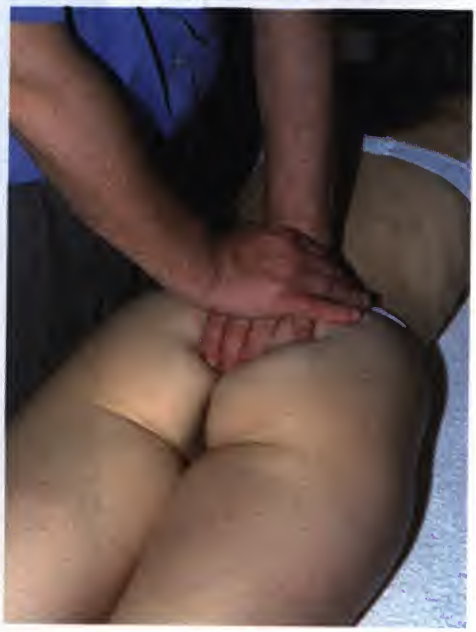

CORRECTION DU COCCYX PAR TOUCHER RECTAL

✓ **BUT DE LA TECHNIQUE :**
redonner de la mobilité au coccyx ;

✓ **TYPE DE TECHNIQUE :**
technique directe intra-rectale ;

✓ **POSITION DU PATIENT :**
en procubitus, pieds dépassant le bout de la table,
bras pendant en dehors de la table, tête tournée sur un côté,
jambes légèrement écartées ;

✓ **PRÉPARATION DE LA TECHNIQUE :**
le praticien protège sa main droite avec un gant en latex,
trempe l'index dans un lubrifiant à base d'eau (éviter la vaseline qui attaque le latex) ;

✓ **PARAMÈTRES DE PALPATION :**
le praticien écarte les fesses du patient à l'aide de l'auriculaire et du pouce de sa main gauche,
présente sa main droite en pronation, index pointé en direction de l'anus,
lubrifie délicatement la marge anale,
pénètre l'orifice anal en effectuant un mouvement de supination de façon à faciliter la pénétration complète de son index,
saisit le coccyx entre pouce (externe) et index (interne),
et enfin, place sa main gauche en travers du sacrum ;

✓ **DÉROULEMENT DE LA TECHNIQUE :**
le praticien fixe le sacrum,
tracte le coccyx dans l'axe,
le teste dans tous ses paramètres de mobilité,
le positionne dans le mouvement le plus libre et attend le relâchement,
et enfin, lui fait effectuer plusieurs mouvements de flexion-extension.

***Remarque** : le praticien pourra travailler le coccyx en technique de déroulement de fascias avant de le mobiliser en technique directe.*

L'UTÉRUS ET SES ANNEXES

Correspondances vertébrales pour l'utérus

EMBRYOLOGIE

C7-T1
T7

MÉTAMÉRIQUES

D11-D12 L1-L2
S2-S3-S4

MÉCANIQUES

rachis lombaire, sacrum, pubis, coccyx, coxo-fémorales

À DISTANCE

plexus lombaire et lombo-sacré

À L'ATTENTION DU LECTEUR

Les techniques ostéopathiques par voie interne, qui vont vous être proposées, ont fait leurs preuves dans certains pays d'Europe.
Elles permettent une action précise et un accord palpatoire ciblés sur les différents éléments anatomiques du petit bassin.
En France, l'article 2, 3° de l'arrêté du 6 janvier 1962 du code de la Santé Publique, réserve aux seuls Docteurs en Médecine, tout massage gynécologique.

Notion de mécanique utérine

L'utérus est un organe creux destiné à recevoir l'œuf fécondé, il est situé dans l'espace sous-péritonéal, au centre de la cavité pelvienne.

L'utérus est constitué d'un corps, d'un isthme et d'un col.

L'isthme représente l'axe mécanique de l'utérus.

L'utérus va tourner autour de cet axe transversal et présenter des versions :

soit antéversion lorsque tout l'utérus bascule en avant,

rétroversion lorsque tout l'utérus bascule en arrière,

et latéroverion lorsque l'utérus bascule latéralement.

Il existe un angle entre le corps et le col de l'utérus d'environ 110°, lorsque cet angle varie, on dit s'il se ferme que l'utérus est antéfléchi, s'il s'ouvre que l'utérus est rétrofléchi, ou dévié latéralement qu'il est latérofléchi.

Classiquement décrit, l'utérus est antéversé et antéfléchi.

Il faut opposer le corps qui est mobile et le col fixe.

Le col est maintenu grâce :

- aux paramètres ;
- au vagin ;
- aux lames SRGVP (ligaments utéro-sacrés en arrière, pubo-vésico-utérins en avant), étendues du pubis au sacrum au niveau de S2.

Le corps est maintenu dans la position antéfléchie antéversée par :

- la pression abdominale ;
- le ligament large ;
- les ligaments ronds.

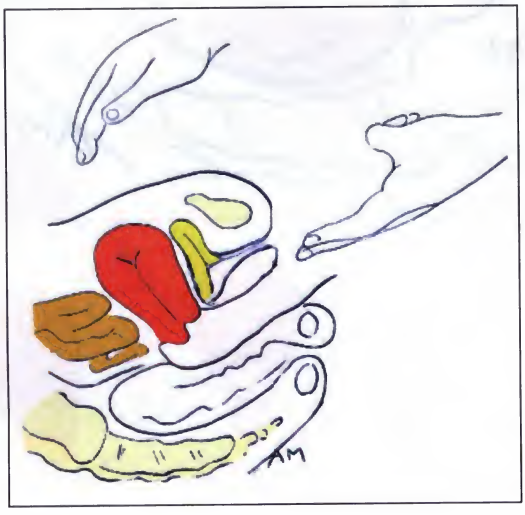

Une tension des ligaments utéro-sacrés va provoquer une antéversion, si cette tension se fait de façon inégale, nous aurons une latéro-version.

Une tension des ligaments pubo-vésico-utérins va provoquer une rétroversion, si cette tension se fait de façon inégale, nous aurons une latéro-version.

Une tension sur les ligaments ronds et ligament large va provoquer une anté-flexion, si cette tension se fait de façon inégale, nous aurons une latéro-flexion.

Au contraire un relâchement de ces structures va provoquer une rétro-fléxion, si ce relâchement se fait de façon inégale, nous aurons une latéro-flexion.

Cette présentation de la mécanique utérine a un but didactique, on peut rencontrer des combinaisons mêlées de versions et flexions où tous les éléments ligamentaires vont être concernés, mais lorsque l'on a compris cette mécanique, toute approche intra-vaginale et toutes corrections des dysfonctions utérines sont rendues possibles grâce à une visualisation parfaite de l'anatomie.

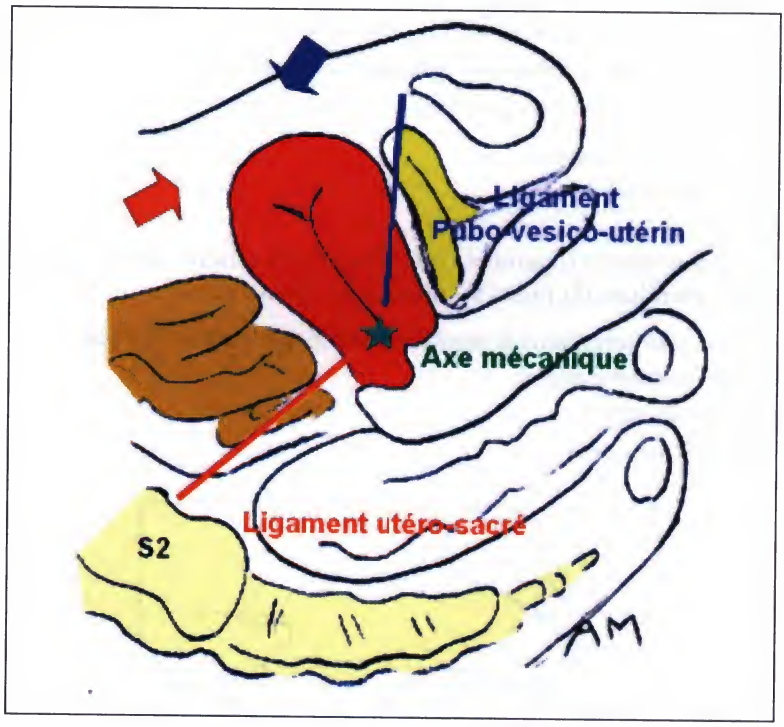

EXAMEN DE L'UTÉRUS PAR VOIE ABDOMINALE EXTERNE

REMARQUES PRÉLIMINAIRES

La prise de contact avec l'utérus devra se faire, de préférence, **vessie et rectum vides** :

- en effet, lorsque la **vessie** est **pleine**, l'**utérus** sera **repoussé en arrière**, ce qui rendra sa palpation difficile ;
- lorsque le **rectum** est **plein**, l'**utérus** sera, au contraire, **refoulé vers l'avant** ;
- il sera **abaissé** en cas de **ptose abdominale**.

DÉFINITIONS

Antéversion : le fundus bascule en avant et en bas, le col bascule en arrière et en haut.

Rétroversion : le fundus se redresse en haut et en arrière, le col bascule en bas et en avant.

Antéflexion : fermeture de l'angle formé par le col et le corps de l'utérus, et dont le sommet est représenté par l'isthme.

Rétroflexion : ouverture de cet angle, qui peut devenir obtus.

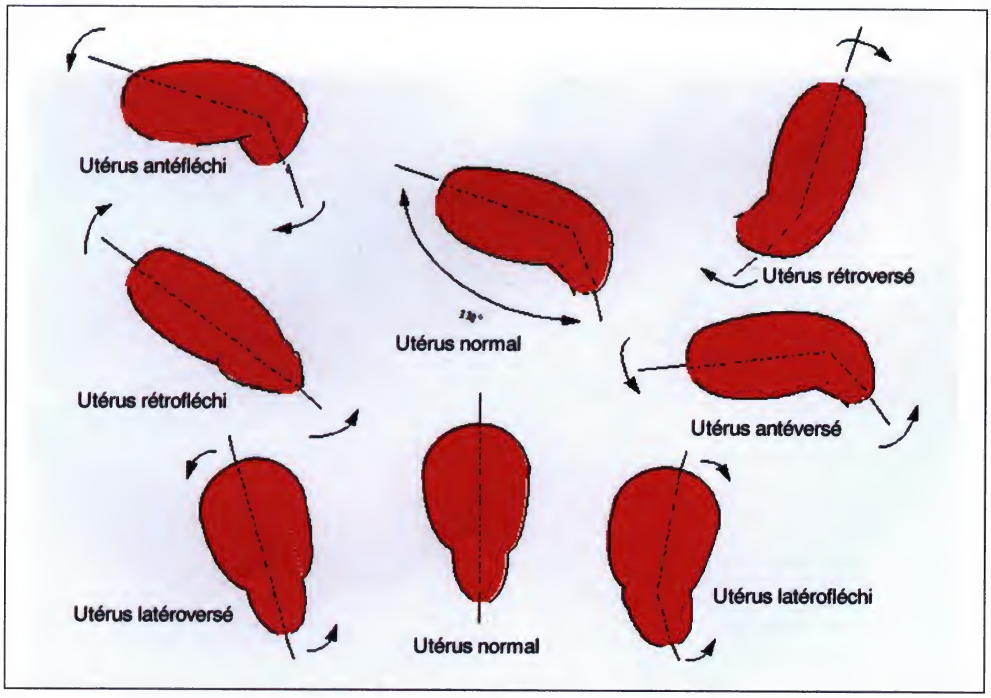

Test de l'utérus en décubitus

- **BUT DU TEST :**
  apprécier la consistance, la mobilité et la sensibilité de l'utérus ;
- **POSITION DE LA PATIENTE :**
  en décubitus, jambes en crochet ;
- **POSITION DU PRATICIEN :**
  debout à la droite de la patiente, face à elle ;
- **PARAMÈTRES DE PALPATION :**
  le praticien prend contact, en sus-pubien (penser au crédit de peau), avec l'utérus, à l'aide de ses deux mains superposées ;
- **DÉROULEMENT DU TEST :**
  la sensation sera celle d'une légère résistance et d'une fuite de l'utérus à la pression des doigts,
  le praticien devra apprécier si l'utérus est victime d'un phénomène de ptose ;
- **INTERPRÉTATION :**
  si l'utérus est volumineux, il sera suspect,
  au contraire, s'il est impalpable, il pourra être rétroversé,
  si l'utérus est de consistance dure et s'il ne se laisse pas refouler, on pourra suspecter une tumeur ou un fibrome,
  si une douleur est déclenchée, on devra conseiller à la patiente d'effectuer des examens complémentaires.

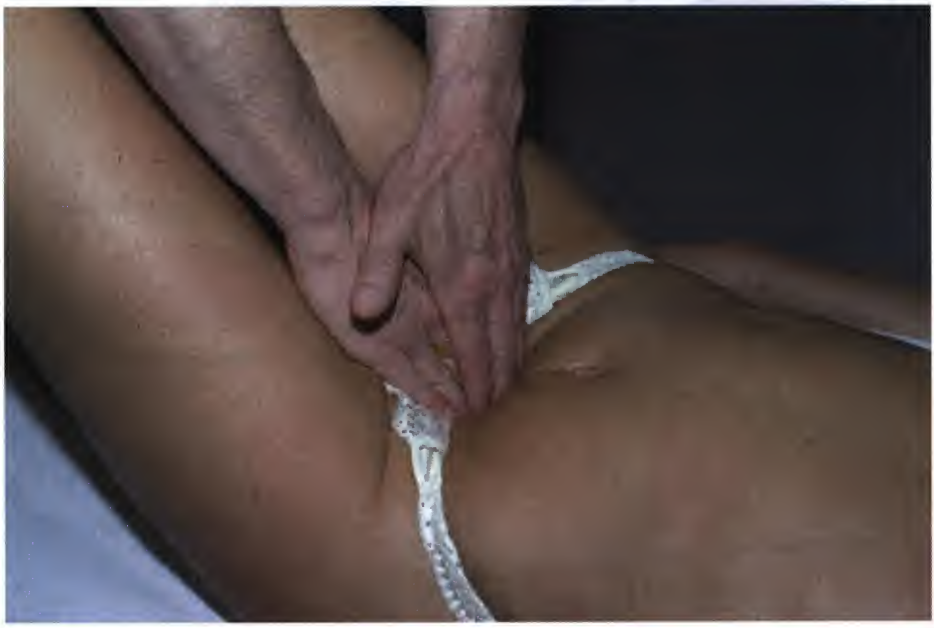

TECHNIQUE PAR VOIE EXTERNE POUR UNE ANTÉVERSION UTÉRINE

- **BUT DE LA TECHNIQUE :**
  redonner de la mobilité à l'utérus, fixé en position antéversé ;
- **CHOIX DE LA TECHNIQUE :**
  technique directe ;
- **POSITION DE LA PATIENTE :**
  en décubitus, les jambes allongées, vessie et rectum vides ;
- **POSITION DU PRATICIEN :**
  debout, à la droite du patient ;
- **PARAMÈTRES DE PALPATION :**
  le praticien, à l'aide du poing fermé de sa main gauche contacte par ses articulations interphalangiennes proximales la région sus-pubienne, voir rétro-pubienne, et positionne sa main droite au niveau du sacrum ;
- **DÉROULEMENT DE LA TECHNIQUE :**
  mise en tension, accord palpatoire, le praticien fixe le sacrum en flexion mécanique (promontoire sacré se dirige en avant), avec sa main pubienne, il dirige doucement, progressivement ses articulations interphalangiennes en direction de l'ombilic pour favoriser une rétroversion, puis recommence trois fois pour obtenir une détente des tissus.

  Variante *: à partir de là peut s'instaurer un déroulement de fascias entre les deux mains.*

TECHNIQUE PAR VOIE EXTERNE POUR UNE RÉTROVERSION UTÉRINE

- **BUT DE LA TECHNIQUE :**
  redonner de la mobilité à l'utérus, fixé en position rétroversé ;
- **CHOIX DE LA TECHNIQUE :**
  technique directe ;
- **POSITION DE LA PATIENTE :**
  en décubitus, les jambes allongées, vessie et rectum vides,
- **POSITION DU PRATICIEN :**
  debout, à la droite du patient ;
- **PARAMÈTRES DE PALPATION :**
  le praticien, à l'aide du poing fermé de sa main gauche contacte par ses articulations interphalangiennes proximales la région sus-pubienne, voir rétro-pubienne, et positionne sa main droite au niveau du sacrum ;
- **DÉROULEMENT DE LA TECHNIQUE :**
  mise en tension, accord palpatoire, le praticien fixe le sacrum en extension mécanique (promontoire sacré se dirige en arrière), avec sa main pubienne, il dirige doucement, progressivement entre fundus et vessie ses articulations interphalangiennes en direction de l'isthme utérin pour favoriser une antéversion, puis recommence trois fois pour obtenir une détente des tissus.

  ***Variante** : à partir de là peut s'instaurer un déroulement de fascias entre les deux mains.*

EXAMEN DE L'UTÉRUS PAR VOIE INTERNE

REMARQUES PRÉLIMINAIRES

Avant de pratiquer un **toucher vaginal**, on devra s'entourer d'un certain nombre de précautions :

- on devra s'assurer que les **gestes** seront **précis**, **non hésitants**, ceci ayant une importance de tout premier ordre dans ce domaine bien particulier ;
- un phénomène de réticence risque en effet de s'installer, rendant l'examen difficilement praticable ;
- pour ces mêmes raisons, il sera utile d'expliquer le **pourquoi** et le **comment** des choses, d'autant plus qu'il n'est pas du tout évident de faire la relation entre ce genre d'intervention et certaines pathologies (comme, par exemple, la sciatalgie),
- cet examen sera **interdit chez la jeune fille vierge**, ou bien à remplacer par un examen par **toucher rectal**, mais uniquement en présence de la mère, et seulement avec le consentement, sans restriction, de la patiente ;
- on devra se protéger avec un **gant**, en latex de préférence, lubrifié,
- ce gant sera examiné discrètement après usage, la sécrétion vaginale pouvant être :
  - claire, dans la normalité ;
  - contenir des traces de sang,
    de pus,
    etc.

(cf. Traités de Pathologie Médicale)

DÉROULEMENT DE L'EXAMEN PAR TOUCHER VAGINAL

POSITION DE LA PATIENTE :

en décubitus,
si possible, en position gynécologique, pieds dans les étriers,
ou bien genoux fléchis, pieds écartés sur la table, ou encore côte à côte se touchant par la plante ;

POSITION DU PRATICIEN :

après avoir enfilé un gant (bien examiner sa solidité),
le praticien se place debout, à la droite ou à la gauche de la patiente, selon la main utilisée, face à elle,
pose son genou (droit s'il utilise sa main droite) sur le bord de la table, entre le talon et la fesse de la patiente, de façon à être confortable en tenant compte de la durée possible de l'examen ;

PARAMÈTRES DE PALPATION :

le praticien écarte délicatement les grandes et les petites lèvres et fait pénétrer, non moins délicatement, son majeur (qui est le plus long) à l'intérieur du vagin, en direction de la table,
le praticien pourra utiliser, en plus de son majeur, son index, mais seulement lorsque les tissus seront relâchés,
prend contact avec le fundus, à l'aide de son autre main en sus-pubien.

DÉROULEMENT DES TESTS :

1. À l'aide de sa main vaginale, le praticien devra apprécier :

- les **parois du vagin** qui doivent être :
  souples,
  indolores,
  légèrement résistantes,
  sans zones d'induration ni variation de texture ;
- le **col** qu'il atteindra plus facilement au bout d'une minute :
  - sensation d'une protubérance cylindrique, avec, à son sommet, une dépression de la forme d'un orifice rond ou ovale (nullipare ou multipare) ;
- la **consistance de l'utérus** :
  - mou ou dur,
  - fixé ou mobile, sensible ou non ;

2. À l'aide de ses deux mains :

- la position de l'utérus :
  - si le col est en arrière et que le fundus n'est pas palpable, l'utérus sera rétroversé avec rétroflexion associée,
  - si le col est en avant et que le fundus n'est toujours pas palpable, l'utérus sera rétroversé,
  - si le col est incliné sur un côté, le praticien devra faire la différence entre une latéroversion et une latéroflexion,
- sa mobilité, et en cas de fixité, si celle-ci est due à une tension ou une adhérence :
  - si la texture tissulaire du pourtour vaginal du col est rigide, la tension sera soit ancienne, soit primaire,
  - si cette texture cède rapidement à la mise en tension des tissus, la tension sera secondaire,
- une adhérence ne cédera pas facilement ; nous devrons alors déterminer son origine,
- une tension ou une adhérence récentes seront sensibles ;

TEST DE MOBILITÉ SPÉCIFIQUE DU COL :

le col sera saisi entre les deux doigts intra-vaginaux,
il sera mobilisé dans toutes les directions,
en cas d'adhérence, comme pour toutes les restrictions de mobilité, le mouvement sera plus aisé vers l'origine de la lésion.

PALPATION GLOBALE PAR TOUCHER VAGINAL

✓ **BUT DE LA TECHNIQUE :**
déterminer la restriction de mobilité de l'utérus ;

✓ **POSITION DE LA PATIENTE :**
position d'examen gynécologique (cf. examen par toucher vaginal) ;

✓ **POSITION DU PRATICIEN :**
la même position que pour un examen gynécologique,
les préparatifs seront les mêmes (gants...) ;

✓ **PARAMÈTRES DE PALPATION :**
les mêmes que pour le toucher vaginal ;

✓ **DÉROULEMENT DE LA MANŒUVRE :**

1.– le praticien glisse un doigt sur un côté du col, en direction de la main abdominale,
- à l'aide de sa main abdominale, il exerce une pression douce, en direction du doigt intra-vaginal,
- finalement, le praticien fait entrer en contact les doigts de la main abdominale avec le doigt intra-vaginal,
- le praticien peut alors apprécier la texture de la paroi abdominale ;

2.– le praticien fait ensuite glisser le doigt intra-vaginal en arrière du col,
- la main abdominale se déplace vers le centre de l'abdomen, en direction du fundus, en maintenant une pression constante,
- le praticien peut alors apprécier la mobilité de l'ensemble, par rapport à l'isthme qui sert de pivot,
- de même que pour tous les tests de mobilité, la liberté de mouvement devra se faire dans toutes les directions,
- en cas de limitation d'un mouvement, la lésion sera à rechercher dans la direction du mouvement le plus libre,
- de même, le doigt intra-vaginal pourra venir se placer en avant du col pour effectuer le test selon une autre direction.

Le plus souvent, les tests indiqueront une restriction de mobilité d'un même côté.

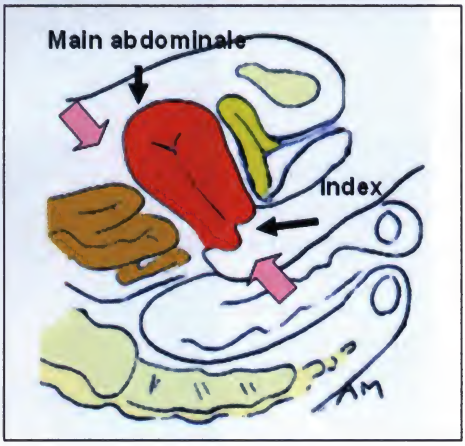

LIBÉRATION DES TENSIONS FASCIALES SUR LES ORGANES DU PETIT BASSIN

✓ **BUT DE LA TECHNIQUE :**
libérer les tensions des éléments en contact avec les organes génitaux ;

✓ **CHOIX DE LA TECHNIQUE :**
technique directe d'étirement des tissus, à grand bras de levier ;

✓ **POSITION DE LA PATIENTE :**
assise en bord de table, jambes pendantes, mains sur ses genoux ;

✓ **POSITION DU PRATICIEN :**
debout derrière la patiente,
passe ses avant-bras sous les aisselles de celle-ci,
la patiente est en appui contre le sternum du praticien, le menton de ce dernier étant au niveau de l'épaule gauche de la patiente,
la patiente laisse tomber sa tête en avant ;

✓ **PARAMÈTRES DE PALPATION :**
le praticien place ses mains superposées au-dessus et en arrière de la symphyse pubienne, et essaie de gagner vers la profondeur du petit bassin, comme pour agripper les tissus ;

✓ **DÉROULEMENT DE LA TECHNIQUE :**
le praticien tracte les tissus vers le haut, tout en entraînant la patiente en arrière pour augmenter l'effet d'étirement,
il ajoute une composante de rotation du tronc s'il sent une restriction de mobilité d'un côté de l'ouraque par rapport à l'autre ;

cette technique est avantageuse pour libérer :
- les ptoses intestinales,
- les tensions fasciales exercées sur la vessie,
- et sur l'utérus ;

elle peut servir de technique préparatoire aux interventions par toucher vaginal.

TECHNIQUE POUR LES LIGAMENTS LARGES, RONDS, ET UTÉRO-SACRÉS

✓ **BUT DE LA TECHNIQUE :**
libérer la tension des ligaments larges et utéro-sacrés ;

✓ **CHOIX DE LA TECHNIQUE :**
technique directe d'étirement ;

✓ **POSITION DE LA PATIENTE :**
en décubitus, jambes en crochet ;

✓ **POSITION DU PRATICIEN :**
debout à droite de la patiente, face à elle, en appui contre la table avec sa hanche droite ;

✓ **PARAMÈTRES DE PALPATION :**
le praticien place sa main droite sous le sacrum de la patiente,
place la pulpe des doigts de sa main gauche en sus-pubien, de façon à entrer en contact avec le fundus ;

✓ **DÉROULEMENT DE LA TECHNIQUE :**
le praticien induit des manœuvres d'étirement au niveau du fundus de façon à mettre en tension les ligaments concernés,
il positionne le sacrum en antéversion à l'aide de son autre main,
il obtient ainsi une détente des tissus et une meilleure mobilité de l'utérus.

TECHNIQUE POUR LE COL DE L'UTÉRUS

- **BUT DE LA TECHNIQUE :**
  normaliser les tensions au niveau du col utérin ;
- **CHOIX DE LA TECHNIQUE :**
  technique d'exagération ;
- **POSITION DE LA PATIENTE :**
  en décubitus, jambes en crochet ;
- **POSITION DU PRATICIEN :**
  debout à la droite de la patiente, face à elle,
  saisit les deux membres inférieurs de la patiente, à l'aide de ses avant-bras, sous les creux poplités ;
- **PARAMÈTRES DE PALPATION :**
  le praticien prend contact avec le fundus à l'aide de la prise polyci-indexielle ;
- **DÉROULEMENT DE LA TECHNIQUE :**
  le praticien fait effectuer un mouvement de balancier aux membres inférieurs de la patiente et s'informe sur une éventuelle restriction de latéroversion de l'utérus à l'aide de sa main en contact avec le fundus,
  le fundus sera alors maintenu en position lésionnelle,
  pendant que l'autre main induira une flexion des hanches de la patiente, et fera basculer les genoux vers la même direction,
  le praticien devra alors sentir le relâchement des tissus et leur retour en situation de normalité.



TECHNIQUE POUR LE MYOMÈTRE

✓ **BUT DE LA TECHNIQUE :**
libérer les tensions du myomètre de l'utérus, celui-ci étant vrillé sur lui-même par ses fibres musculaires obliques ;

✓ **CHOIX DE LA TECHNIQUE :**
technique en déroulement de fascias ;

✓ **POSITION DE LA PATIENTE :**
en décubitus, si possible, en position gynécologique, pieds dans les étriers, ou bien genoux fléchis, pieds écartés sur la table, ou encore côte à côte se touchant par la plante ;

✓ **POSITION DU PRATICIEN :**
après avoir enfilé un gant (bien examiner la solidité),
le praticien se place debout, à la droite ou à la gauche de la patiente, selon la main utilisée, face à elle,
pose son genou (droit s'il utilise sa main droite) sur le bord de la table, entre le talon et la fesse de la patiente, de façon à être confortable en tenant compte de la durée possible de la technique ;

✓ **PARAMÈTRES DE PALPATION :**
le praticien introduit l'index et le majeur jusqu'à saisir le col utérin latéralement, prend contact, en sus-pubien, avec le fundus ;

✓ **DÉROULEMENT DE LA TECHNIQUE :**
le praticien met en tension l'utérus par sa main abdominale et ses doigts intravaginaux,
il suit le déroulement des tissus jusqu'à l'équilibration de ceux-ci.

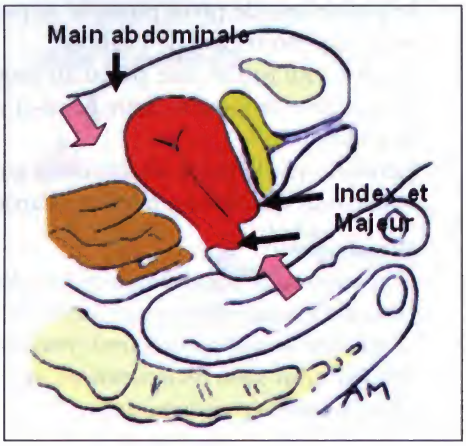

TECHNIQUE VAGINO-RECTALE POUR UNE ANTÉVERSION UTÉRINE

✓ **BUT DE LA TECHNIQUE :**
redonner de la mobilité à l'utérus, en situation de fixité, due à sa position d'antéversion ;

✓ **CHOIX DE LA TECHNIQUE :**
technique directe ;

✓ **POSITION DE LA PATIENTE :**
en décubitus, si possible, en position gynécologique, pieds dans les étriers, ou bien genoux fléchis, pieds écartés sur la table, ou encore côte à côte se touchant par la plante ;

✓ **POSITION DU PRATICIEN :**
après avoir enfilé un gant (bien examiner sa solidité),
le praticien se place debout, à la droite ou à la gauche de la patiente, selon la main utilisée, face à elle,
pose son genou (droit s'il utilise sa main droite) sur le bord de la table, entre le talon et la fesse de la patiente, de façon à être confortable en tenant compte de la durée possible de l'examen ;

✓ **PARAMÈTRES DE PALPATION :**
introduction de l'index en intra-rectal, et contact avec la partie postérieure du col,
introduction du pouce en intra-vaginal, et contact avec la partie antérieure du col,
la main abdominale prend contact avec le fundus, en sus-pubien ;

✓ **DÉROULEMENT DE LA TECHNIQUE :**
le pouce sert de pivot puisque sa pulpe se trouve en regard de l'isthme,
l'index, qui forme une pince au niveau du col, avec le pouce, attire celui-ci vers la vulve,
pendant que la main abdominale guide le corps de l'utérus en haut et en arrière.

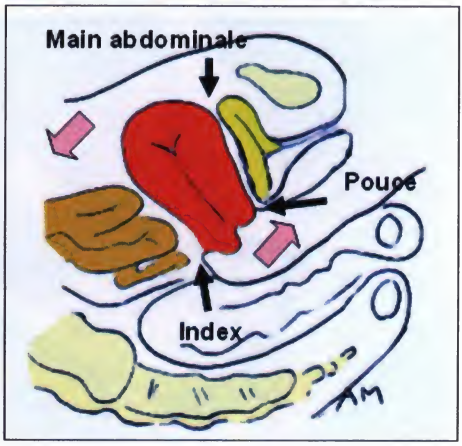

Remarques :
– la technique devra respecter la direction des mouvements que l'utérus aura,
– elle sera avantageusement renouvelée plusieurs fois dans les 2 semaines qui suivent la première intervention.

TECHNIQUE PAR TOUCHER VAGINAL POUR UNE RÉTROVERSION UTÉRINE

✓ **BUT DE LA TECHNIQUE :**
redonner de la mobilité à l'utérus, en situation de fixité, due à sa position de rétroversion ;

✓ **CHOIX DE LA TECHNIQUE :**
technique directe ;

✓ **POSITION DE LA PATIENTE :**
en décubitus, si possible en position gynécologique, pieds dans les étriers,
ou bien genoux fléchis, pieds écartés sur la table, ou encore côte à côte se touchant par la plante ;

✓ **POSITION DU PRATICIEN :**
après avoir enfilé un gant (bien examiner sa solidité),
le praticien se place debout, à la droite ou à la gauche de la patiente, selon la main utilisée, face à elle,
pose son genou (droit s'il utilise sa main droite) sur le bord de la table, entre le talon et la fesse de la patiente, de façon à être confortable en tenant compte de la durée possible de l'examen ;

✓ **PARAMÈTRES DE PALPATION :**
l'index intra-vaginal se positionne en arrière du col de l'utérus,
la main abdominale prend contact avec le fundus, mais le plus possible en arrière ;

✓ **DÉROULEMENT DE LA TECHNIQUE :**
le doigt intra-vaginal soulève l'ensemble de l'utérus à l'aide du contact avec le col, alors que la main abdominale tracte la partie postérieure du fundus en bas et en avant.

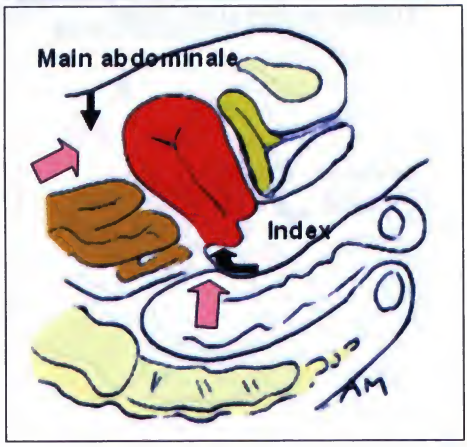

TECHNIQUE PAR TOUCHER VAGINAL POUR UNE RÉTROVERSION UTÉRINE

✓ **BUT DE LA TECHNIQUE :**
redonner de la mobilité à l'utérus, en situation de fixité, due à sa position de rétroversion ;

✓ **CHOIX DE LA TECHNIQUE :**
technique directe ;

✓ **POSITION DE LA PATIENTE :**
en décubitus, si possible, en position gynécologique, pieds dans les étriers, ou bien genoux fléchis, pieds écartés sur la table, ou encore côte à côte se touchant par la plante ;

✓ **POSITION DU PRATICIEN :**
après avoir enfilé un gant (bien examiner sa solidité),
le praticien se place debout, à la droite ou à la gauche de la patiente, selon la main utilisée, face à elle,
pose son genou (droit s'il utilise sa main droite) sur le bord de la table, entre le talon et la fesse de la patiente, de façon à être confortable en tenant compte de la durée possible de l'examen ;

✓ **PARAMÈTRES DE PALPATION :**
l'index intra-vaginal prend contact avec la partie antérieure du col,
la main abdominale se positionne à la partie la plus postérieure du fundus ;

✓ **DÉROULEMENT DE LA TECHNIQUE :**
l'index pousse le col en haut et en arrière,
la main abdominale dirige le corps de l'utérus en bas et en avant.

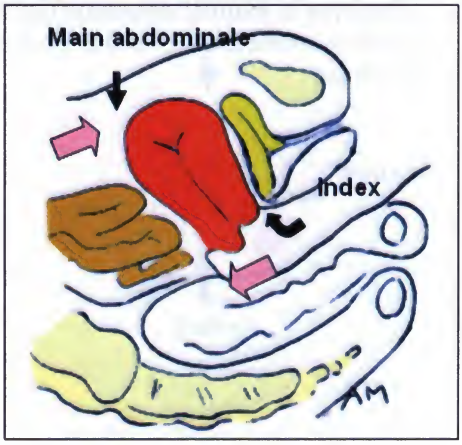

TECHNIQUE PAR TOUCHER VAGINAL POUR UNE RÉTROVERSION UTÉRINE

(Technique de Percy Woodall D.O.)

✓ **BUT DE LA TECHNIQUE :**
redonner de la mobilité à l'utérus, en situation de fixité, due à sa position de rétroversion ;

✓ **CHOIX DE LA TECHNIQUE :**
technique directe ;

✓ **POSITION DE LA PATIENTE :**
en décubitus, si possible, en position gynécologique, pieds dans les étriers, ou bien genoux fléchis, pieds écartés sur la table, ou encore côte à côte se touchant par la plante ;

✓ **POSITION DU PRATICIEN :**
après avoir enfilé un gant (bien examiner sa solidité),
le praticien se place debout, à la droite ou à la gauche de la patiente, selon la main utilisée, face à elle,
pose son genou (droit s'il utilise sa main droite) sur le bord de la table, entre le talon et la fesse de la patiente, de façon à être confortable en tenant compte de la durée possible de l'examen ;

✓ **PARAMÈTRES DE PALPATION :**
index et majeur, intra-vaginaux, se placent côte à côte en avant du col,
la main abdominale pénètre les tissus de la cavité abdominale en exerçant des pressions vibrées pour atteindre progressivement le fundus ;

✓ **DÉROULEMENT DE LA TECHNIQUE :**
à l'aide du couple index-majeur, le col sera poussé en direction du sacrum, entraînant une verticalisation de l'utérus,
la main abdominale, aidée par les vibrations, atteint la partie la plus postérieure de l'utérus, et crochète ce dernier pour l'antéverser ;
cette technique sera plus facilement réalisable si on demande à la patiente :
- dans un premier temps, de rétroverser son bassin,
- dans un deuxième temps, de l'antéverser,
- puis, dans un troisième temps, de le rétroverser très lentement, pour faciliter le glissement de l'utérus vers l'avant.

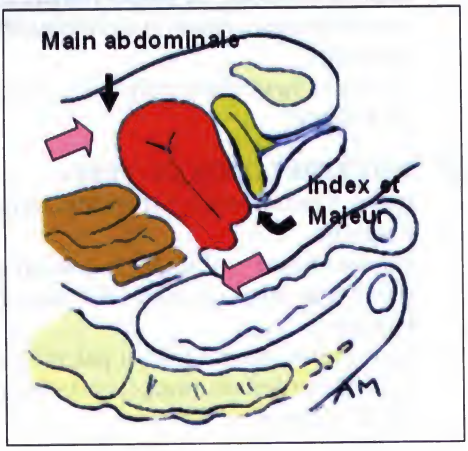

PALPATION DE L'OVAIRE PAR TOUCHER VAGINAL

✓ **BUT DE LA TECHNIQUE :**
déterminer si l'ovaire est palpable et douloureux,

✓ **POSITION DE LA PATIENTE :**
en décubitus,
si possible, en position gynécologique, pieds dans les étriers, ou bien genoux fléchis, pieds écartés sur la table, ou encore côte à côte se touchant par la plante ;

✓ **POSITION DU PRATICIEN :**
après avoir enfilé un gant (bien examiner sa solidité),
le praticien se place debout, à la droite ou à la gauche de la patiente, selon la main utilisée, face à elle,
pose son genou (droit s'il utilise sa main droite) sur le bord de la table, entre le talon et la fesse de la patiente, de façon à être confortable en tenant compte de la durée possible de l'examen ;

✓ **PARAMÈTRES DE PALPATION :**
le praticien écarte délicatement les grandes et les petites lèvres et fait pénétrer, non moins délicatement, son majeur (qui est le plus long) à l'intérieur du vagin, en direction de la table,
il pourra utiliser, en plus de son majeur, son index, mais seulement lorsque les tissus seront relâchés,
le doigt intra-vaginal se dirige en dehors et en arrière,
les doigts de la main abdominale se dirigent vers la zone de l'ovaire ;

✓ **DÉROULEMENT DU TEST PALPATOIRE :**
le praticien essaie de palper l'ovaire entre son doigt intra-vaginal et ses doigts abdominaux,
il pourra également palper les trompes de Fallope ;

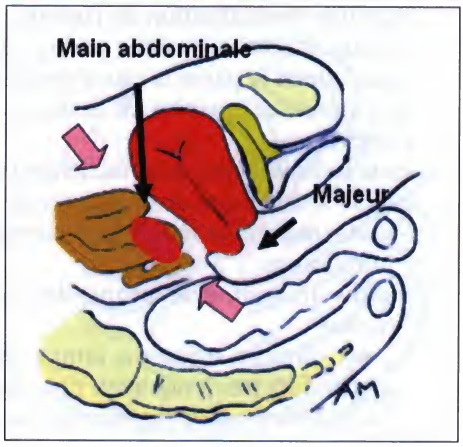

✓ **INTERPRÉTATION DU TEST :**
un ovaire normal est très difficilement palpable,
s'il est hypertrophié, la palpation sera plus facile, mais en outre, elle sera douloureuse ;
les trompes seront faciles à palper si elles sont indurées ou remplies de liquide (hydrosalpinx).

NORMALISATION DES OVAIRES

REMARQUES PRÉLIMINAIRES

– Les différentes techniques, décrites ci-après, seront à **éviter** au moment de l'**ovulation**, par risque de déclencher des **douleurs**,

– on devra s'assurer, au préalable, d'avoir bien **libéré** les **adhérences et restrictions de mobilité** :

- de l'**utérus**,
- du **cæcum**, et, en particulier, au niveau de l'**appendice** ou de la cicatrice (flirt appendiculo-ovarien),
- du **sigmoïde**.

DÉFINITIONS

Ovaire en antéversion : il descend et s'antériorise vers la paroi abdominale antérieure ;

Ovaire en rétroversion : il s'enfonce dans la fossette ovarienne ;

Ovaire ascensionné : il est palpable au niveau de l'épine iliaque antéro-supérieure ; cette lésion est la conséquence d'une adhérence cicatricielle ou d'une tension de son ligament suspenseur.

TECHNIQUE PAR ABORD EXTERNE POUR OVAIRE EN ANTÉVERSION

✓ **BUT DE LA TECHNIQUE :**
redonner de la mobilité à l'ovaire fixé en lésion d'antéversion et déplicaturer la trompe de Fallope ;

✓ **CHOIX DE LA TECHNIQUE :**
technique directe d'étirement ;

✓ **POSITION DE LA PATIENTE :**
en décubitus, jambes en crochet ;

✓ **POSITION DU PRATICIEN :**
debout, face à la patiente, du côté à traiter ;

✓ **PARAMÈTRES DE PALPATION :**
les doigts de sa main céphalique abordent le pôle inférieur de l'ovaire, la paume étant en contact de l'abdomen, les doigts étant dirigés en bas et en dedans,
les doigts de la main caudale, à l'aide de la prise polyci-indexielle, contactent le fundus en sus-pubien ;

✓ **DÉROULEMENT DE LA TECHNIQUE :**
traction céphalique et légèrement externe de l'ovaire, à l'aide de la main céphalique,
tout en maintenant l'utérus fixe, par l'intermédiaire du fundus, à l'aide de la main caudale ;
il sera avantageux d'exercer des vibrations, afin de libérer les petites adhérences, en parallèle avec la traction de l'ovaire.

***Remarque** : la trompe de Fallope sera plicaturée dans le cas d'une antéversion.*

TECHNIQUE PAR ABORD EXTERNE POUR OVAIRE EN ÉLÉVATION

✓ **BUT DE LA TECHNIQUE :**
redonner de la mobilité à l'ovaire fixé en lésion d'élévation ;

✓ **CHOIX DE LA TECHNIQUE :**
technique directe ;

✓ **POSITION DE LA PATIENTE :**
en décubitus, jambes en crochet ;

✓ **POSITION DU PRATICIEN :**
debout, face à la patiente, du côté à traiter ;

✓ **PARAMÈTRES DE PALPATION :**
le praticien contacte l'utérus au niveau du fundus, à l'aide de la prise polyci-indexielle de sa main caudale en sus-pubien,
et l'ovaire à l'aide du majeur de sa main céphalique ;

✓ **DÉROULEMENT DE LA TECHNIQUE :**
le praticien fixe l'utérus,
tout en effectuant une traction de l'ovaire dans la direction de la correction,
il sera avantageux d'effectuer cette manœuvre de redescente de l'ovaire par l'intermédiaire de la respiration de la patiente.

***Remarque** : il sera indispensable d'avoir libéré, auparavant, les tensions du cæcum ou du côlon sigmoïde.*

TECHNIQUE EN INTRA-VAGINAL POUR UN OVAIRE EN RÉTROVERSION

✓ **BUT DE LA TECHNIQUE :**
redonner de la mobilité à l'ovaire, fixé dans sa lésion de rétroversion ;

✓ **CHOIX DE LA TECHNIQUE :**
technique directe ;

✓ **POSITION DE LA PATIENTE :**
en décubitus, genoux fléchis,
pieds et genoux écartés,
ou bien pieds côte à côte, genoux écartés ;

✓ **POSITION DU PRATICIEN :**
après avoir enfilé un gant (bien examiner sa solidité),
le praticien se place debout, à la droite ou à la gauche de la patiente, selon la main utilisée, face à elle,
pose son genou (droit s'il utilise sa main droite) sur le bord de la table, entre le talon et la fesse de la patiente, de façon à être confortable en tenant compte de la durée possible de la technique ;

✓ **MISE EN PLACE DES PARAMÈTRES :**
la main abdominale contacte l'ovaire au niveau de son pôle inférieur ;
index et majeur intra-vaginaux contactent le col de l'utérus ;

✓ **DÉROULEMENT DE LA TECHNIQUE :**
la main abdominale fait basculer l'ovaire en bas et en avant, et exerce des pressions vibrées,
pendant que les doigts intra-vaginaux maintiennent l'utérus par l'intermédiaire du col.

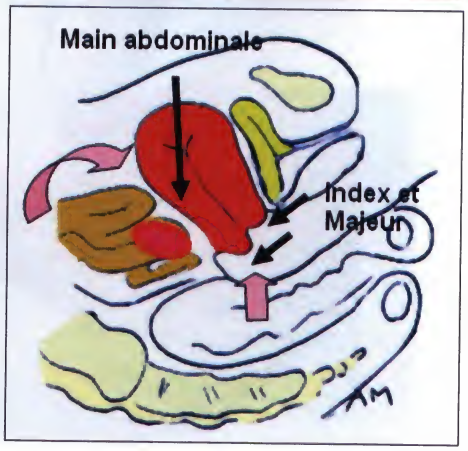

TECHNIQUE PAR ABORD EXTERNE POUR LA LÉSION DES TROMPES

✓ **BUT DE LA TECHNIQUE :**
normalisation de la tension des trompes de Fallope ;

✓ **CHOIX DE LA TECHNIQUE :**
technique directe d'étirement ;

✓ **POSITION DE LA PATIENTE :**
en décubitus, jambes en crochet ;

✓ **POSITION DU PRATICIEN :**
debout, face à la patiente, du côté à traiter ;

✓ **PARAMÈTRES DE PALPATION :**
doigts de la main céphalique du praticien en contact avec l'ovaire ;
doigts de la main caudale en contact avec la trompe ;

✓ **DÉROULEMENT DE LA TECHNIQUE :**
le praticien fixe l'ovaire avec deux doigts de la main céphalique ;
il effectue le long de la trompe, à l'aide des doigts de sa main caudale, des glissés-vibrés de dehors en dedans.

Remarques *: l'ovaire sera à normaliser en premier, celui-ci étant, en général, antéversé, c'est-à-dire pré-utérin,*
ainsi que les micro-adhérences au niveau du col utérin ;
après quoi une équilibration des mouvements entre le col et le fundus sera nécessaire.

PROTOCOLE DE TRAITEMENT DE LA STÉRILITÉ FÉMININE

1. TRAITEMENT OSTÉOPATHIQUE CLASSIQUE

- troubles posturaux,
- dysfonctions structurelles, et notamment, normalisation du petit bassin et des coxo-fémorales,
- dysfonctions viscérales.

2. TRAITEMENT DU FOIE EN RELATION AVEC LE SYSTÈME HORMONAL

3. NORMALISATION DE L'AXE ENDOCRINIEN

- coccyx,
- sacrum,
- crâne,
- crâne-sacrum-crâne.

4. TRAITEMENT LOCAL

- ovaires et trompes,
- utérus en technique assise,
- ovaires,
- utérus et ligaments larges et utéro-sacrés,
- utérus et ses malpositions,
- utérus/sacrum (motilité).

LA PROSTATE

Correspondances vertébrales pour la prostate

EMBRYOLOGIE

C7-T1
T7

MÉTAMÉRIQUES

D11-D12 L1-L2
S2-S3-S4

MÉCANIQUES

rachis lombaire, sacrum, pubis, coccyx, coxo-fémorales

À DISTANCE

plexus lombaire et lombo-sacré

À L'ATTENTION DU LECTEUR

Les techniques ostéopathiques par voie interne, qui vont vous être proposées, ont fait leurs preuves dans certains pays d'Europe.
Elles permettent une action précise et un accord palpatoire ciblés sur les différents éléments anatomiques du petit bassin.
En France, l'article 2, 3° de l'arrêté du 6 janvier 1962 du code de la Santé Publique, réserve aux seuls Docteurs en Médecine, tout massage gynécologique.

TECHNIQUE POUR LA PROSTATE

✓ **BUT DE LA TECHNIQUE :**
relâcher les restrictions de mobilité en sollicitant les capacités élastiques des fascias pré- et rétro-prostatiques ;

✓ **CHOIX DE LA TECHNIQUE :**
technique directe par toucher rectal ;

✓ **POSITION DU PATIENT :**
en décubitus, jambes en crochet, légèrement écartées,
vessie et rectum vides ;

✓ **POSITION DU PRATICIEN :**
debout, à la droite du patient,
main droite gantée, index lubrifié (cf. technique du coccyx) ;

✓ **PARAMÈTRES DE PALPATION :**
le praticien, à l'aide de son index droit, pratique un toucher rectal, et contacte la face postérieure de la prostate à la recherche du sillon médian,
à l'aide des doigts de sa main gauche, il déprime la région sus-pubienne et contacte les tissus pré-prostatiques ;

✓ **DÉROULEMENT DE LA TECHNIQUE :**
elle consiste, à l'aide de la main gauche, à effectuer des petits vibrés, en direction du sacrum,
pendant que l'index droit se déplace successivement à droite et à gauche du sillon médian.

Variante *: le praticien prend appui avec son genou droit sur la table, le patient pose son pied droit sur la cuisse droite du praticien.*

TECHNIQUE POUR LA PROSTATE

- **BUT DE LA TECHNIQUE :**
  relâcher les restrictions de mobilité en sollicitant les capacités élastiques des fascias pré- et rétro-prostatiques ;

- **CHOIX DE LA TECHNIQUE :**
  technique combinée, par voie externe ;

- **POSITION DU PATIENT :**
  en décubitus, jambe droite en crochet, pour la membrane obturatrice interne droite, pied droit sur la cuisse droite du praticien,
  vessie et rectum vides ;

- **POSITION DU PRATICIEN :**
  debout, à la droite du patient, son genou droit en appui sur la table ;

- **PARAMÈTRES DE PALPATION :**
  le praticien, à l'aide de sa main droite, contacte le plancher pelvien, à la recherche de la membrane obturatrice interne,
  à l'aide de son bras gauche, enserre le genou droit du patient ;

- **DÉROULEMENT DE LA TECHNIQUE :**
  elle consiste à mettre en tension les fascias latéraux prostatiques en jouant sur les différentes positions de l'articulation de la hanche, jusqu'à ressentir un relâchement des tissus.

TECHNIQUE POUR LES LAMES SACRO-RECTO-GÉNITO-VÉSICO-PUBIENNES

✓ **BUT DE LA TECHNIQUE :**
relâcher les tensions sur les formations cellulo-fibreuses antéro-postérieures accompagnant le système vasculo-nerveux de l'espace pelvi-sous-péritonéal ;

✓ **CHOIX DE LA TECHNIQUE :**
technique directe d'étirement ;

✓ **POSITION DU PATIENT :**
en décubitus, jambes allongées,
vessie et rectum vides ;

✓ **POSITION DU PRATICIEN :**
debout, à la droite du patient ;

✓ **PARAMÈTRES DE PALPATION :**
le praticien, à l'aide du poing fermé de sa main gauche, contacte, en profondeur, la région sus-pubienne,
et positionne sa main droite en écoute sacrée ;

✓ **DÉROULEMENT DE LA TECHNIQUE :**
le praticien fixe le sacrum en extension mécanique, et, à l'aide de sa main abdominale, tracte doucement et progressivement les tissus sus-pubiens vers le haut, en effectuant une extension du poignet.
puis il équilibre la loge vésico-prostatique par rapport au sacrum,
en positionnant sa main à plat en sus-pubien.

***Variante** : patient en procubitus, en appliquant les mêmes paramètres.*

TECHNIQUE POUR LA LOGE PROSTATIQUE

✓ **BUT DE LA TECHNIQUE :**
tester et redonner de la mobilité à la loge prostatique ;

✓ **CHOIX DE LA TECHNIQUE :**
technique directe ;

✓ **POSITION DU PATIENT :**
en décubitus, jambes fléchies, vessie et rectum vides ;

✓ **POSITION DU PRATICIEN :**
debout, à la droite du patient,
main droite gantée, index lubrifié (cf. technique du coccyx) ;

✓ **PARAMÈTRES DE PALPATION :**
le praticien, à l'aide de son index droit, pratique un toucher rectal, et contacte la face postérieure de la prostate à la recherche du sillon médian,
à l'aide des doigts de sa main gauche, il déprime la région sus-pubienne et contacte les tissus pré-prostatiques ;

✓ **DÉROULEMENT DE LA TECHNIQUE :**
le praticien va successivement positionner son index droit sur les faces latéro-postérieures droite et gauche de la prostate et apprécier le degré de liberté transversal des tissus,
puis effectuer un mouvement d'élévation et d'abaissement, pour apprécier les degrés de liberté antéro-postérieure de la loge prostatique,
et enfin, corriger les restrictions de mobilité par une technique directe.

***Variante** : la correction peut s'effectuer soit en exagération de lésion, soit en déroulement de fascias.*

***Variante** : le praticien place son genou sur la table, le patient positionne son pied sur la cuisse du praticien.*

Conclusion

La lecture de cet ouvrage n'implique nullement une prédominance du domaine viscéral par rapport aux autres domaines de l'ostéopathie.

L'ostéopathie est un tout indissociable, et il conviendra de considérer le Patient dans sa globalité, c'est-à-dire, faire un bilan complet : postural, structurel, crânien, myo-fascial, viscéral, et neuro-végétatif.

Seul ce bilan complet aboutira à un protocole de traitement dans lequel le domaine viscéral pourra trouver sa place.

Ce qui nous semble important, lorsqu'on pratique une technique viscérale, est de bien respecter les trois paramètres fondamentaux que sont : le crédit de peau, la mise en tension, et l'accord palpatoire.

C'est un long apprentissage qui nécessite beaucoup d'humilité, de patience et de persévérance, mais c'est une voie royale au service de l'Ostéopathie.

Tantôt le traitement viscéral sera primordial, tantôt il sera secondaire, dans le but de soulager le Patient ou de lui permettre de retrouver plus rapidement son état d'équilibre.

Nous sommes tout à fait conscients de la difficulté de mettre en œuvre les techniques viscérales et de les replacer dans leur contexte ; seule la pratique quotidienne et la bonne connaissance de l'Anatomie, de la Physiologie, de l'Embryologie, de la Pathologie Médicale et du Système Neuro-Végétatif pourront faire de chacun d'entre nous, des Praticiens compétents et efficaces.

GLOSSAIRE

A

Accord palpatoire: c'est un dialogue entre la main et l'esprit, où la main agit comme récepteur de l'expression tissulaire de l'organisme et où le cerveau a pour fonction de scannériser, d'analyser et d'interpréter les informations ressenties.

Articulation viscérale: moyen d'union entre deux tissus selon lequel leurs mouvements s'effectuent de façon harmonieuse.

C

Crédit de peau: c'est le fait d'aborder la zone à traiter en prenant garde de ne pas provoquer un étirement douloureux de la peau.

D

Défibroser: libérer les tissus de leur saturation d'énergie, avec dissipation de celle-ci sous forme de mouvement et de chaleur.

Densité: énergie que renferme un tissu, celui-ci pouvant être saturé en énergie dans les cas extrêmes.

Déspasmer: entraîner, par une technique quelconque, un abaissement de la tonicité des tissus.

E

Écoute: attention que met le praticien pour dialoguer avec les tissus par l'intermédiaire de sa main.

I

Inspir: elle désigne un mouvement, qui, par convention, entraîne l'éloignement d'un viscère ou d'un organe, de la ligne médiane. Ce mouvement serait un vestige de la migration embryologique des organes ou viscères au cours de l'organogenèse; elle sera opposée à l'**expir**. L'inspir et l'expir désignent les mouvements de **motilité** des organes ou viscères.

Inspiration: phase ventilatoire pulmonaire dans laquelle les poumons s'emplissent d'air, avec augmentation de la capacité thoracique et abaissement du diaphragme; elle sera opposée à l'**expiration**. L'inspiration et l'expiration provoquent les mouvements de **mobilité** des éléments sous-diaphragmatiques.

L

Lésion: en ce qui concerne le domaine viscéral, il s'agit d'une perte partielle ou totale de mobilité des tissus.

Loi de Bayliss: lorsqu'on envoie une information localisée brusque et rapide au niveau du tube digestif, on provoque une réponse réflexe de contraction en amont et de relâchement en aval.

M

Main d'accoucheur: posture de la main caractérisée par le rapprochement des éminences thénar et hypothénar ainsi que de la pulpe des doigts.

Mise en tension : accorder la tension de la main du praticien à celle de la zone à traiter.

Mobilité : c'est un mouvement subi par l'organe ou le viscère, sous l'influence directe du diaphragme, montré facilement par l'imagerie médicale. Son rythme est d'environ quinze mouvements par minute.

Motilité : c'est un mouvement intrinsèque de l'organe ou du viscère, classiquement décrit comme étant d'origine embryologique. Son rythme est d'environ sept mouvements par minute.

P

Palpation : elle consiste à apprécier la normalité ou l'anormalité de l'organe ou du viscère.

Pénétrer les tissus : prendre un contact précis, doux et progressif, avec les éléments situés en profondeur, de façon à assurer l'accord palpatoire.

Pince polyci-indexielle : elle consiste à saisir les tissus à l'aide du pouce et de l'index de la même main.

Pneumatisation : ce terme s'adresse au système pulmonaire pour établir un parallèle entre la qualité élastique et la qualité de résistance du tissu pulmonaire.

R

Recoil : poussée de haute vélocité, de quelques milligrammes, sur un tissu, de façon à stimuler et réinformer ses éléments proprioceptifs.

Réflexe de défense : réaction de spasme musculaire provoquée par un contact désagréable, voire douloureux.

Relâchement tissulaire : il consiste à libérer les tissus de leur saturation d'énergie, et se caractérise par une sensation de souplesse et de restitution de mouvements.

Restriction de mobilité : c'est la diminution du mouvement d'un tissu, sous l'influence de facteurs endogènes ou exogènes.

S

Solidarisation : état d'une articulation viscérale ne permettant plus la mobilité indépendante de deux tissus, et donc, leurs mouvements harmonieux. (voir articulation viscérale).

Spasme : contraction réflexe durable des tissus.

T

Technique combinée : elle consiste à utiliser un grand bras de levier avec un appui direct au niveau du viscère ou de l'organe à traiter.

Technique d'étirement : elle consiste à normaliser les propriétés élastiques des éléments concernés

Technique d'exagération de lésion : elle consiste à imposer la correction dans la direction de la lésion, en allant au-delà de celle-ci.

Technique de déroulement de fascias : elle consiste mettre en tension le viscère ou l'organe à traiter, en suivant leur mouvement d'auto-correction.

Technique de rebond : elle consiste à amener le viscère ou l'organe au maximum de leur course et de les relâcher rapidement.

Technique de stacking : elle correspond à l'utilisation de l'empilement des lésions selon les différents paramètres de mouvements dans l'espace, en conservant à chaque fois, la mise en tension du paramètre précédent. La mise en tension finale sera conservée jusqu'au relâchement des tissus.

Technique d'induction : elle consiste à accompagner volontairement le viscère ou l'organe dans la plus grande amplitude, sans contrarier leur mobilité.

Technique directe : elle consiste à imposer la correction dans la direction opposée de la lésion.

Technique indirecte : elle consiste à accompagner la correction dans la direction de la lésion.

Tension tissulaire : perte des qualités tissulaires avec pour conséquence l'altération de l'harmonie des mouvements (cas des tissus saturés en énergie).

Tonicité : état de tension permanente et involontaire des tissus vivants, et spécialement du tissu musculaire, sous la dépendance du système neuro-végétatif.

V

Viscère-organe : le viscère est une structure creuse à fonction vitale ;
l'organe est une structure pleine à fonction vitale.

Bibliographie

BARIETY M., BONNIOT R., BARIETY J., MOLINE J., *Sémiologie Médicale, Abrégés,* Masson édit., 1990

BARRAL J.-P., LIGNER B., *Nouvelles Techniques Uro-Génitales,* de Verlaque édit., 1995

BARRAL J.-P., *Médecine Ostéopathique, Manipulations Uro-génitales,* Maloine édit., 1984

BOURRET P., LOUIS R., *Anatomie du Système Nerveux Central,* L'Expansion Scientifique Française, 1963

CECCALDI A., FAVRE J.-F., *Les Pivots Ostéopathiques,* Masson édit., 1986

CHAUFFOUR P., GUILLOT J.-M., *le Lien Mécanique en Ostéopathie,* Maloine édit. 1985

DELMAS J., DELMAS A., *Voies et Centres Nerveux,* Masson et Cie édit. 1965

GABAREL B., ROQUES M., *les Fascias en Médecine Ostéopathique,* tome 1, Maloine édit., 1985

GAGEY P.-M., WEBER B., *Posturologie,* Masson édit., 1995

HERMANN H., CIER J.-F., *Précis de Physiologie,* tomes 1, 2, 3 et 4, Masson édit. 1975

KAMINA P., V. DI MARINO, *Abdomen, Paroi et Appareil Digestif,* tome 1, Maloine édit. 1993

KAMINA P., V. DI MARINO, *Abdomen, Paroi et Appareil Digestif,* tome 2, Maloine édit. 1993

KAMINA P., *Petit Bassin et Périné,* tome 1, Maloine édit. 1995

KAMINA P., *Petit Bassin et Périné,* tome 2, Maloine édit. 1995

LEGUERRIER A., *Nouveau Dossier d'Anatomie PCEM: Abdomen,* Heures de France édit. 1993

LEGUERRIER A., CHEVRANT-BRETON O., *Nouveau Dossier d'Anatomie PCEM: Petit Bassin,* Heures de France édit. 1992

LEGUERRIER A., *Nouveau Dossier d'Anatomie, Abdomen,* Editions Scientifiques, 1989

LEGUERRIER A., *Nouveau Dossier d'Anatomie, Thorax,* Heures de France édit. 1990

MARK H. SWARTZ, *Manuel de Diagnostic Clinique, Anamnèse et Examen,* St-Hyacinthe Québec ; Maloine S.A. Paris, 1991

MONOD C., DUHAMEL B., *Schémas d'Anatomie n° 7, Abdomen,* Vigot édit. 1983

PAOLETTI S., *Nouvelles Techniques Uro-Génitales, le Rein et l'Uretère* (pages 35 à 77), De Verlaque édit., 1995

PERLEMUTER L., WALIGORA J., *Cahiers d'Anatomie n° 6, Thorax,* Masson édit., 1976

PERLEMUTER L., WALIGORA J., *Cahiers d'Anatomie n° 2, Abdomen* I, Masson édit., 1976

PERLEMUTER L., WALIGORA J., *Cahiers d'Anatomie n° 3, Abdomen* II, Masson édit., 1976

POIRIER J., CHEVREAU J., *Feuillets d'Histologie Humaine,* fascicules 1 et 2, Maloine édit. 1971

ROMMEVEAUX L., *Nouvelles Techniques Uro-Génitales, la Vessie* (pages 79 à 110), de Verlaque édit., 1995

ROUVIERE H., *Anatomie Humaine Descriptive et Topographique,* t. 2, Masson et Cie édit., 1970

TREDANIEL C., *Atlas des Techniques Mécanistes en Etiopathie,* volume 1, Editions de la Maisnie, 1979

TUCHMANN-DUPLESSIS H., HAEGEL P., *Embryologie,* tomes 1, 2 et 3, Masson édit. 1979

WOODALL P., *Principes et Pratique Ostéopathique en Gynécologie,* Éd. Frison-Roche, 1983

Sylvia, Sophie, Vanessa, Aurélie et Ralf ont servi de modèles pour les prises de vue, avec une patience exemplaire.

Nous ne saurons jamais trop les remercier de leur précieuse collaboration.

Entièrement didactique et pratique, cet ouvrage constitue un outil de travail pour l'Étudiant et le Praticien confirmé.

Les auteurs se sont appliqués, en effet, à décrire chaque technique avec un maximum de détails et de précisions en ce qui concerne la position du Patient et du Praticien, les paramètres de palpation, le choix de la technique, son but et son déroulement, de telle sorte que chacun puisse pratiquer immédiatement en cabinet.

La description de chaque technique est illustrée par une ou plusieurs photos, celle de chaque mouvement, par des schémas, ce qui permet de comprendre de façon encore plus aisée et rapide.

Les Auteurs

ACHEVÉ D`IMPRIMER
SUR LES PRESSES DE
GRAFICAS DIAZ TUDURI S.L.

TRAITÉ PRATIQUE D'OSTÉOPATHIE VISCÉRALE

Philippe Curtil

André Metra

L'enseignement de l'ostéopathie viscérale s'appuie sur la connaissance de l'anatomie et de la physiologie des organes et vise, à partir de leur manipulation, à étudier leur mobilité ou leur motilité pour corriger de nombreux dysfonctionnements.

Ce livre, qui couvre l'ensemble de la sphère viscérale, décrit avec précision l'ensemble des techniques ostéopathiques, en donnant pour chacune d'elles, outre la position du patient et du praticien, les paramètres de leur mise en œuvre et leur déroulement pour une bonne pratique en cabinet.

Chaque technique est illustrée par une ou plusieurs photographies représentant la dysfonction à corriger et par des schémas qui rendent l'utilisation de cet ouvrage aussi simple que rapide.

Pratique et didactique, cet ouvrage constitue à la fois une référence et un outil de travail pour l'étudiant et le praticien.

Philippe Curtil et André Metra font partie du registre des ostéopathes. Ils sont enseignants au Collège d'Enseignement Traditionnel d'Ostéopathie Harold Magoun (CETOHM) et pratiquent en cabinet depuis plus de vingt ans.

ISBN 2-87671-470-1